

RABDOMIOLISIS COMO COMPLICACIÓN DE LA ENCEFALITIS POR VARICELLA-ZOSTER

Dr. Patricio Brand, Dra. María Fernanda Díaz, Dr. Alejandro Hlavnicka, Dra. Claudia A. Mora, Dr. Marcelo Del Castillo, Dra. Rosana Salvático, Dr. Néstor A. Wainsztein

DEPARTAMENTO DE MEDICINA INTERNA
FLENI

DIRECCIÓN DE CONTACTO: FLENI. MONTAÑESES 2325. C1428AQK. BUENOS AIRES

• Falta mail

INTRODUCCIÓN

La infección por el virus varicella-zoster (VZV) es una patología frecuente, especialmente en la infancia. La mayoría de los casos se resuelven sin complicaciones. La reactivación del virus en el adulto, denominada zóster, se caracteriza por la aparición de una erupción vesiculocostrosa dolorosa, en el territorio que inerva un dermatoma. Una complicación poco frecuente es la encefalitis por VZV. La forma más frecuente de presentación es la de una cerebelitis. Sin embargo, también puede presentarse en forma de mielitis, polineuritis, radiculitis o neuritis óptica. Más infrecuente aún es la rabdomiolisis asociada a VZV, de la que se encuentran escasos reportes en la literatura.

CASO CLÍNICO

Paciente de 49 años de edad, sexo femenino, con antecedentes de melanoma supraclavicular izquierdo tratado quirúrgicamente hace 9 años y herpes zoster en parrilla costal un mes previo a la internación. La paciente no presentaba otros antecedentes previos de importancia, negando consumo de cualquier tipo de medicación en forma habitual.

Quince días previos al ingreso en nuestra institución comenzó con cefalea bifrontal de intensidad 5/10, fiebre de 39°C y vómitos. Se realizó tratamiento sintomático. Trece días después presentó convulsiones tónico-clónicas generalizadas con relajación de esfínteres, que cedieron espontáneamente.

Fue internada en otra institución. Se realizó TC de cerebro, que no evidenció hallazgos patológicos. Evolucionó con fiebre persistente y somnolencia. Posteriormente agregó afasia de expresión. Fue derivada a nuestra institución dos días después.

Al ingreso se encontraba vigil, desorientada en tiempo y espacio, con parafasias, ecolalia, disartria y afasia de expresión. No presentaba signos de déficit motor.

En la RM de cerebro con gadolinio, se observó aumento de señal en secuencia T2 y FLAIR a nivel córtico-subcortical temporal e insular con compromiso del hipocampo izquierdo. En la secuencia de difusión se observó la restricción del H₂O a dicho nivel. No se visualizó realce patológico luego de la administración de contraste endovenoso (fig. 1).

Se realizó una punción lumbar, obteniéndose líquido cefalorraquídeo de aspecto turbio. Presentaba 33 hematíes/mm³, 206 células/mm³ (97% mononucleadas), glucorraquia de 83mg/dl, proteinorraquia de 116mg/dl y un nivel de ácido láctico en LCR de 1.9mmol/l.

El electroencefalograma evidenció lentificación difusa y ondas agudas frontotemporales derechas.

Con diagnóstico presuntivo de encefalitis herpética, comenzó tratamiento antiviral empírico con aciclovir endovenoso. Se tomaron muestras de LCR para realizar reacción en cadena de poli-

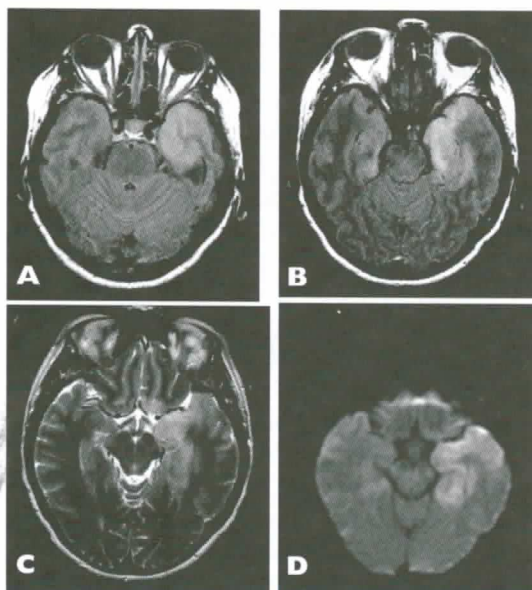


Figura 1: RM de cerebro con gadolinio. Imágenes hiperintensas a nivel córtico-subcortical en secuencias FLAIR (A y B) y T2 (C), con restricción de la difusión a dicho nivel (D).

merasa (PCR) para citomegalovirus (CMV), herpes simplex (HSV) y varicella-zoster.

Evolucionó con deterioro del sensorio, hipoxemia e hipercapnia, por lo que se decidió su ingreso a unidad de cuidados intensivos en el segundo día de internación.

Se constató creatin-kinasa (CK) de 6180 ng/ml. No presentó signos de insuficiencia cardíaca derecha o izquierda, dolor precordial o cambios electrocardiográficos compatibles con miocarditis. Se prescribió aporte hídrico y alcalinización de la orina mediante la administración de bicarbonato endovenoso.

Se obtuvo resultado de PCR positiva para varicella-zoster en LCR y negativa para CMV y HSV, confirmando diagnóstico de encefalitis por VZV. Evolucionó favorablemente, con disminución de las cifras de CK (fig. 2) y sin alteración de la función renal.

Persistió con afasia transcortical posterior severa, paresia faciobraquial derecha leve e hiperreflexia generalizada. Cumplió 14 días de tratamiento con aciclovir.

DISCUSION

La encefalitis es una complicación infrecuente grave y potencialmente mortal de la infección por VZV.

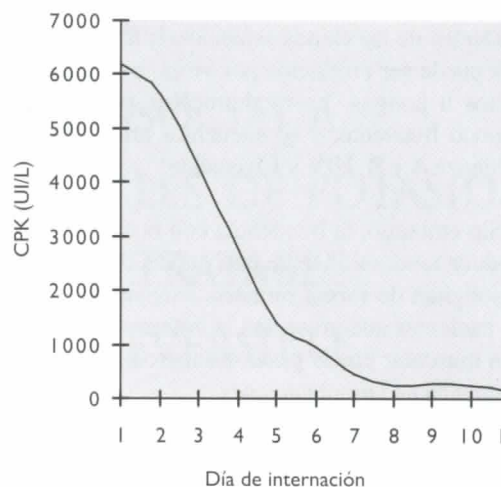


Figura 2. Evolución de la CK

El diagnóstico resulta más evidente en los casos en que la afección del SNC se halla acompañada, como en nuestro caso, de manifestaciones a nivel cutáneo. Sin embargo, en un porcentaje importante de los casos los síntomas neurológicos son la única manifestación de la enfermedad². En estos casos el diagnóstico resulta menos evidente.

El método diagnóstico de elección es la reacción en cadena de polimerasa en líquido cefalorraquídeo. No obstante, ésta presenta casos de falsos negativos². Cuando la presunción clínica persiste elevada, la repetición de la PCR y la detección de anticuerpos intratecales aumentan la sensibilidad de los estudios^{2,3}.

Obtener un resultado acertado es extremadamente importante, dado que el tratamiento específico de la encefalitis por VZV altera significativamente el pronóstico².

Se define como rabdomiolisis a la destrucción muscular y la consecuente liberación al torrente sanguíneo de metabolitos tóxicos intracelulares⁴. Se caracteriza por la elevación de la CK y mioglobina en el suero. Algunos autores utilizan niveles de CK cinco veces por encima del valor superior normal como marcador de rabdomiolisis⁵.

Las causas más frecuentes de rabdomiolisis comprenden la ingesta excesiva de alcohol, los traumatismos, el ejercicio extenuante y las convulsiones tónico-clónicas generalizadas¹. Menos frecuentemente puede ser causada por agentes infecciosos, medicamentos, hipoxia, alteraciones endócrinas o metabólicas o raras enfermedades congénitas^{4,6}.

Dentro de las causas infecciosas, la rabdomiólisis puede ser producida por virus, bacterias, parásitos u hongos. La rabdomiólisis por varicela es poco frecuente, y se encuentra precedida por Influenza A y B, HIV y Coxsackie^{4,5}.

Sin embargo, la frecuencia con la cual el VZV produce rabdomiólisis se desconoce, dado que no se solicitan de forma rutinaria análisis de CK en los pacientes que presentan la enfermedad. La lesión muscular puede pasar desapercibida si no se acompaña de complicaciones

El mecanismo por el cual los virus producirían rabdomiólisis no se encuentra del todo aclarado, pero podrían comprender la invasión directa de la célula muscular o el efecto de ciertas toxinas sobre la misma^{1,6}.

El pico plasmático de CK se produce entre las 24 y 36 horas de producido el daño muscular. Estos niveles descienden a razón de 40% por día⁵. La CK es el marcador más sensible de rabdomiólisis⁶. La mioglobina es rápidamente depurada de la sangre y la orina, por lo cual su medición no constituye el estudio de elección para la detección y seguimiento^{4,7}.

Las complicaciones de la rabdomiólisis incluyen insuficiencia renal aguda, hiperkalemia, hipocalcemia en etapas tempranas e hipercalcemia

en etapas más tardías y coagulación intravascular diseminada^{4,5}.

El riesgo de padecer insuficiencia renal aguda aumenta con niveles de CK por encima de 5000U/l. Ésta es resultado de la necrosis tubular aguda secundaria a vasoconstricción renal, formación de cilindros intraluminales que obstruyen el túbulo y toxicidad directa de la mioglobina sobre las células tubulares^{1,4}. El bajo pH urinario favorece la precipitación intraluminal de mioglobina y ácido úrico⁸. Para evitar dicha complicación, resulta imperativo alcalinizar la orina y mantener un adecuado volumen urinario^{5,6}.

Nuestra paciente, gracias a la adecuada hidratación y alcalinización de la orina por vía endovenosa, no presentó ninguna complicación, en especial insuficiencia renal aguda

CONCLUSIÓN

El objetivo de esta presentación es alertar acerca de la rabdomiólisis secundaria a infección por VZV, asociado a meningoencefalitis por el mismo virus.

La misma es una complicación poco frecuente. Si es detectada y tratada a tiempo, es posible prevenir complicaciones potencialmente severas, como la insuficiencia renal aguda ●

REFERENCIAS

- Rodríguez Ferran A. et al. Rabdomiólisis por varicela. *An Esp Pediatr.* 2000; 55:374-377.
- Koskiniemi M et al. Acute central nervous system complications in varicella zoster virus infections. *Journal of Clinical Virology* 25 (2002) 293-301.
- Kennedy PGE. Viral encephalitis: causes, differential diagnosis and management. *J. Neurol. Neurosurg. Psychiatry* 2004;75:10-15.
- Nuno Guimaraes R et al. Rabdomiólise. *Acta Méd Port* 2005; 18:271-282.
- Allison RC et al. The Other Medical Causes of Rhabdomyolysis. *Am J Med Sci* 2003; 326(2):79-88.
- Warren JD et al. Rhabdomyolysis: a review. *Muscle Nerve* 25:332-347, 2002.
- Huerta-Alardín AL et al. Bench-to bedside review: Rhabdomyolysis an overview for clinicians. *Critical Care* 2005, 9:158-169.
- Vanholder R et al. Rhabdomyolysis. *J Am Soc Nephrol* 11: 1553-1561, 2000.