

Recomendaciones para la realización de cateterismo cardíaco derecho en hipertensión pulmonar

Documento conjunto de la Federación Argentina de Cardiología y Sociedad Argentina de Cardiología

COMITÉ EJECUTIVO

María Lorena Coronel (FAC)¹; Mirta Diez (SAC)²; Luis Roberto Lema (FAC)³; Adrián José Lescano (SAC)⁴

COMITÉ DE REDACCIÓN

María Cecilia Moris (FAC)⁵; Guillermina Sorasio (SAC)⁶; Diego Federico Echazarreta (FAC)⁷; Norberto Oscar Vulcano (SAC)⁸; Arturo Fernández Murga (FAC)⁹; Nicolás Alejandro Caruso (SAC)¹⁰; Daniela García Brasca (FAC)¹¹; Andrés Nicolás Atamañuk (SAC)¹²; Fernando Daghero (FAC)¹³; Alejandro Peirone (SAC)¹⁴; Lilia Luz del Valle Lobo Márquez (FAC)¹⁵; María Lujan Talavera (SAC)²; Guillermo Pacheco (FAC)¹⁶; Pablo Spalettra (SAC)¹⁷

COMITÉ DE REVISIÓN

Liliana Ethel Favalaro (SAC)¹⁸; Sergio Víctor Perrone (FAC)¹⁹; Jorge Thierer (SAC)²⁰; Eduardo Roque Perna (FAC)¹

1 División Insuficiencia Cardíaca e Hipertensión Pulmonar, Instituto de Cardiología J F Cabral, Corrientes. MTFAC

2 Sección de Insuficiencia Cardíaca y Trasplante, Instituto Cardiovascular de Buenos Aires, Buenos Aires. MTSAC

3 Departamento de Hipertensión Pulmonar, Instituto Modelo de Cardiología Privado SRL, Córdoba. MTFAC

4 Departamento de Cardiología, Sanatorio Trinidad Quilmes. Insuficiencia Cardíaca e Hipertensión Pulmonar, Centro Gallego, Buenos Aires. MTSAC

5 Servicio de Insuficiencia Cardíaca e Hipertensión Pulmonar, CIAT. Sanatorio Sarmiento, Tucumán. MTFAC

6 Servicio de Insuficiencia Cardíaca e Hipertensión Pulmonar, Hospital Rivadavia. Sanatorio Trinidad Ramos Mejía, Buenos Aires. MTSAC

7 Área Cardiovascular. Centro Médico Capital, Buenos Aires. MTFAC

8 Servicio de Cardiología. Hospital Italiano de Buenos Aires, Buenos Aires. MTSAC

9 Servicio de Hemodinamia. Instituto de Cardiología, Tucumán. MTFAC

10 Departamento de Insuficiencia Cardíaca, Hipertensión Pulmonar y Trasplante cardíaco. Unidad Coronaria. Sanatorio Trinidad Mitre, Buenos Aires. MTSAC

11 Servicio de Cardiología. Hospital Italiano de Córdoba, FCM-UNC, Córdoba. MTFAC

12 División de Cardiología. Hospital General de Agudos Juan Antonio Fernández. Hospital Universitario Austral, Buenos Aires. MTSAC

13 Unidad de Hipertensión Pulmonar y Cardiología Pediátrica. Servicio de Cardiología. Sanatorio Allende, Córdoba. MTFAC

14 Departamento de Cardiología. Hospital de Niños de la Santísima Trinidad. Hospital Privado Universitario, Córdoba. MTSAC

15 Departamento de Insuficiencia Cardíaca e Hipertensión Pulmonar. Instituto de Cardiología, Tucumán. MTFAC

16 Unidad de Hipertensión Pulmonar y Cardiología Intervencionista. Sanatorio Allende, Córdoba. MTFAC

17 Servicio de Cardiología Intervencionista. Instituto Cardiovascular de Buenos Aires, Buenos Aires. MTSAC

18 Insuficiencia Cardíaca, Hipertensión Pulmonar y Trasplante Intratorácico. Hospital Universitario Fundación Favalaro, Buenos Aires. MTSAC

19 Instituto FLENI. Instituto Argentino de Diagnóstico y Tratamiento. Hospital El Cruce de Florencio Varela, Buenos Aires. MTFAC, IHF-HFSA

20 Unidad Insuficiencia Cardíaca, CEMIC. Ciudad Autónoma de Buenos Aires. MTSAC

ABREVIATURAS:

AD aurícula derecha
AI aurícula izquierda
AP arteria pulmonar
CaO₂ contenido arterial de oxígeno
CC cardiopatía congénita
CCD cateterismo cardíaco derecho
Cp compliance pulmonar
CvO₂ contenido de oxígeno en sangre venosa mixta
FC frecuencia cardíaca
GC gasto cardíaco
GDP gradiente diastólico pulmonar
GTP gradiente transpulmonar
HAP hipertensión arterial pulmonar
HP hipertensión pulmonar

IC índice cardíaco
IPAP índice de pulsatilidad de la arteria pulmonar
IVS índice de volumen sistólico
PAD presión de aurícula derecha
PAP presión arterial pulmonar
PAPd presión arterial pulmonar diastólica
PAPm presión arterial pulmonar media
PAPs presión arterial pulmonar sistólica
PAS presión arterial sistémica
PASd presión arterial sistémica diastólica
PASm presión arterial sistémica media
PASs presión arterial sistémica sistólica
PAVRP prueba aguda de vasoreactividad pulmonar / test de vasoreactividad pulmonar
PFDVI presión de fin de diástole del ventrículo izquierdo

POAP presión de oclusión arterial pulmonar
PW presión wedge
Qp:Qs flujo sanguíneo pulmonar: flujo sanguíneo sistémico
RVP resistencia vascular pulmonar
RVPI resistencia vascular pulmonar indexada
RVS resistencia vascular sistémica
SaO₂ saturación arterial de oxígeno
SvO₂ saturación venosa mixta
TM6M test de marcha de seis minutos
UW unidades Wood
VD ventrículo derecho
VI ventrículo izquierdo
VM volumen minuto
VO₂ consumo de oxígeno
VS volumen sistólico

TEMARIO

1. Introducción

2. Definición y clasificación hemodinámica de la Hipertensión Pulmonar

- a. Definición hemodinámica de Hipertensión Pulmonar
- b. Hipertensión pulmonar inducida por el ejercicio
- c. Clasificación hemodinámica de Hipertensión Pulmonar

3. Rol del cateterismo cardíaco derecho para el diagnóstico y seguimiento de la hipertensión pulmonar

- a. Cateterismo cardíaco para diagnóstico en pacientes con sospecha de hipertensión pulmonar
- b. Cateterismo cardíaco en el seguimiento del paciente con hipertensión pulmonar

4. Preparación del paciente, técnica y potenciales complicaciones del procedimiento

- a. Lugar de realización
- b. Personal requerido
- c. Equipamiento
- d. Preparación del paciente
- e. Procedimiento
- f. Punción guiada por ecografía
- g. Accesos venosos
- h. Complicaciones
- i. Aspectos a destacar

5. Medición de Presiones y determinación del gasto cardíaco. Variables hemodinámicas.

6. Prueba aguda de vasoreactividad pulmonar y prueba de sobrecarga hídrica

- a. Prueba aguda de vasoreactividad pulmonar
- b. Prueba de sobrecarga hídrica

7. Evaluación hemodinámica en hipertensión arterial pulmonar asociada a cardiopatía congénita

- a. Síndrome de Eisenmenger
- b. Hipertensión pulmonar asociada a cortocircuito izquierda-derecha
- c. Hipertensión arterial pulmonar con un defecto cardíaco congénito pequeño/coincidente
- d. Hipertensión pulmonar postoperatoria

8. Arteriografía pulmonar en Hipertensión Pulmonar Tromboembólica Crónica

1. INTRODUCCIÓN

El cateterismo cardíaco derecho (CCD) es el método patrón oro para evaluar la hemodinamia cardiopulmonar y es el procedimiento obligatorio para confirmar el diagnóstico de hipertensión pulmonar (HP). Además, evalúa la gravedad de la enfermedad y su pronóstico lo que permite una adecuada estratificación de riesgo, y, en aquellos pacientes con indicación, permite la realización de la prueba aguda de vasoreactividad pulmonar (PAVRP), la prueba de sobrecarga hidrosalina y la angiografía pulmonar.

La definición actual de HP es estrictamente hemodinámica. Se requiere para el correcto diagnóstico de hipertensión arterial pulmonar (HAP) de tres variables definidas en forma invasiva evaluadas a través de un CCD realizado en condiciones de reposo: presión arterial pulmonar media (PAPm) >20 mmHg; presión de oclusión de la arteria pulmonar (POAP); también conocida como presión capilar pulmonar (PCP) o presión de enclavamiento capilar pulmonar (PCWP); ≤15 mmHg y resistencia vascular pulmonar (RVP) ≥ 3 unidades Wood (UW)^{1,2}.

Es importante enfatizar que la interpretación de la hemodinamia cardiopulmonar debe considerarse teniendo en cuenta el cuadro clínico y hallazgos de estudios no invasivos, imagenológicos, bioquímicos y aquellos que evalúan la capacidad de ejercicio.

El CCD es un procedimiento desafiante, complejo, que requiere de experiencia y análisis metódico de los datos. Para obtener información precisa y reproducible y minimizar sus riesgos, debe realizarse en centros especializados y por operadores con formación adecuada.

El objetivo de este documento realizado entre la Federación Argentina de Cardiología y la Sociedad Argentina de Cardiología sobre el papel del CCD en HP, es brindar recomendaciones prácticas para la correcta realización e interpretación de este procedimiento. Está dirigido a médicos especialistas en cardiología, neumonología, reumatología, terapia intensiva, enfermedades infecciosas, hematología, hepatología, cirujanos cardiovasculares y médicos intervencionistas. Su aplicación contribuirá a la realización de un CCD eficaz, seguro y que brinde información completa, colaborando de esta manera, con un manejo óptimo de la HP.

2. DEFINICIÓN Y CLASIFICACIÓN HEMODINÁMICA DE LA HIPERTENSIÓN PULMONAR

El CCD permite realizar el diagnóstico confirmatorio de HP, distinguir el compromiso precapilar o postcapilar, evaluar la gravedad hemodinámica y realizar, cuando esté indicado, la PAVRP y/o la prueba de sobrecarga hidrosalina y/o la arteriografía pulmonar¹.

2.1. Definición hemodinámica de Hipertensión Pulmonar

En el primer Simposio Mundial de HP desarrollado en Génova en 1973, se definió en forma arbitraria y por consenso de expertos a la HP como una condición patológica con una PAPm ≥ 25 mmHg, medida por CCD, en posición supina y en situación de reposo³.

Esta definición fue mantenida a lo largo de los años y fue la recomendada en las diferentes guías y ensayos clínicos. En el último Simposio Mundial de HP realizado en Niza en el año 2018 se propuso reducir el punto de corte para diagnóstico de HP a una PAPm mayor a 20 mmHg². Uno de los argumentos para esta recomendación se basó en los estudios de Kovacs y col, quienes en una revisión sistemática de 47 estudios determinaron que la PAPm normal en sujetos sanos es $14 \pm 3,3$ mmHg, de forma independiente a la raza y etnia. Es así, que 2 desviaciones estándares por encima de este valor, en una distribución normal, sugiere que la PAPm de 20 mmHg es el límite superior del valor normal (por encima del percentil 97,5)⁴.

En este punto es importante enfatizar que la PAPm en forma aislada no puede caracterizar una condición clínica y no define un proceso patológico per se, debido a que puede encontrarse alterada por otras condiciones, como incremento del gasto cardiaco (GC); de la presión arterial de oclusión pulmonar (POAP) o presión wedge (PW) y por cortocircuitos cardíacos de izquierda a derecha. En este contexto, ya desde el tercer Simposio Mundial de Hipertensión Pulmonar, se recomienda incorporar a la definición hemodinámica la RVP para identificar de forma correcta la HP precapilar que sugiera enfermedad vascular pulmonar⁵.

En definitiva, y de acuerdo con la propuesta del último simposio de HP, la definición de HAP incluye una PAPm mayor a 20 mmHg, con una RVP ≥ 3 UW, conservando el mismo valor usado tradicionalmente para la POAP (≤ 15 mmHg), definiendo de esta manera a la HP precapilar que incluye diferentes grupos de la clasificación clínica (grupos 1, 3, 4 y 5)². Incorporar la RVP a la definición de HAP, es de suma relevancia a la hora de discriminar entre incremento de los valores de presión pulmonar por fenómeno de hiperflujo, enfermedad vascular pulmonar con compromiso del remodelado vascular arteriolar y el componente postcapilar aislado (HP grupo 2 y 5)^{1,2}. Diferenciar estas entidades es fundamental dado que la incorporación del tratamiento específico para HP ha resultado favorable para la HAP y no ha demostrado beneficio para HP postcapilar (Tabla 1). Por último la nueva definición de HAP permitiría identificar a la enfermedad vascular pulmonar de manera más precoz

TABLA 1.

Clasificación hemodinámica de Hipertensión Pulmonar².

	Grupo	Definición en reposo	
		Previa ¹	Revisada ²
HP precapilar	1, 3, 4 y 5	PAPm ≥ 25 mm Hg POAP ≤ 15 mm Hg	PAPm > 20 mm Hg POAP ≤ 15 mm Hg RVP ≥ 3 UW
HP postcapilar aislada	2 y 5	PAPm ≥ 25 mm Hg POAP > 15 mm Hg GDP < 7 mm Hg y/o RVP ≤ 3 UW	PAPm > 20 mm Hg POAP > 15 mm Hg RVP < 3 UW
HP combinada (precapilar y post-capilar)	2 y 5	PAPm ≥ 25 mm Hg POAP > 15 mm Hg GDP ≥ 7 mm Hg y/o RVP ≥ 3 UW	PAPm > 20 mm Hg POAP > 15 mm Hg RVP ≥ 3 UW

HP: hipertensión pulmonar; PAPm: presión arterial pulmonar media; POAP: presión arterial de oclusión pulmonar; RVP: resistencia vascular pulmonar; UW: unidades Wood; GDP: gradiente diastólico pulmonar

y por tanto definir una estrategia diagnóstica y terapéutica rápida en pacientes seleccionados.

2.2. Hipertensión pulmonar inducida por el ejercicio

Diversos estudios sugieren que la PAPm normalmente no excede los 30 mmHg en presencia de un gasto cardíaco menor a 10 l/min durante el ejercicio⁶. Sin embargo, aún no se ha podido reintroducir una definición clara de HP inducida en el ejercicio. El desafío de obtener mediciones precisas con ejercicio, durante el CCD (GC, POAP) y la falta de poder de discriminación diagnóstica si la misma se debe a una POAP elevada (HP grupo 2) o una enfermedad vascular pulmonar, dificulta la definición de HP inducida por el ejercicio como una entidad. Una propuesta de definición, de acuerdo con el último Simposio Mundial de HP es: PAPm ≥ 30 mmHg y RVP total ≥ 3 UW.

2.3. Clasificación hemodinámica de Hipertensión Pulmonar

Es prioritario discriminar los diferentes subtipos hemodinámicos ya que la fisiopatología, la presentación clínica y el tratamiento son diferentes. La clasificación hemodinámica de la HP se presenta en la [Tabla 1](#).

La HP precapilar incluye a los grupos clínicos de HAP (Grupo 1), la HP debido a enfermedad pulmonar crónica o hipoxia (Grupo 3), la hipertensión pulmonar tromboembólica crónica (HPTEC) y otras obstrucciones de la arteria pulmonar (Grupo 4) y el grupo 5 de HP multifactorial. La HP postcapilar incluye la HP debida a cardiopatía izquierda, que puede ser aislada o combinada y a la HP por causas multifactoriales.

3. ROL DEL CATETERISMO CARDÍACO DERECHO PARA EL DIAGNÓSTICO Y SEGUIMIENTO DE LA HIPERTENSIÓN PULMONAR

3.1. Cateterismo cardíaco para diagnóstico en pacientes con sospecha de hipertensión pulmonar

Las mediciones de todas las presiones del circuito circulatorio menor fueron, desde 1987, el patrón de oro para la certificación diagnóstica de HAP. Se propone efectuar este procedimiento cuando haya sospechas fundadas de la enfermedad y exista un contexto clínico acorde con el soporte de estudios no invasivos compatibles, fundamentalmente ecocardiográficos. La probabilidad ecocardiográfica de HP (baja, intermedia o alta) y la presencia de factores de riesgo para HAP o HPTEC orientan la conducta para la realización de un CCD (Tabla 2)^{1,7}.

Durante el CCD se pueden realizar maniobras provocadoras con el fin de caracterizar mejor la enfermedad, confirmar el diagnóstico, evaluar su gravedad, aproximar la etiología y guiar el tratamiento¹. Cuando este procedimiento es realizado en centros con experiencia tiene una morbilidad extremadamente baja⁸.

Las mediciones que se deben realizar son la presión de la aurícula derecha (PAD), ventrículo derecho (VD), presión arterial pulmonar sistólica (PAPs), diastólica (PAPd), PAPm y la POAP, así como el GC.

Es imprescindible para la mejor caracterización de la HP y la HAP el registro de las variables hemodinámicas derivadas como el índice cardíaco (IC), el gradiente transpulmonar (GTP), el gradiente diastólico pulmonar (GDP), la resistencia vascular sistémica (RVS) y la RVP.

Se debe obtener la saturación venosa de oxígeno (SvO₂) en la vena cava superior e inferior y en la arteria pulmonar (sangre venosa mixta). Si se sospecha la presencia de un cortocircuito, es útil medir la saturación de oxígeno de la aurícula derecha (AD) y VD y en cavidades izquierdas y en la aorta. En estos casos la medición del GC por el método de Fick es más confiable que el de termodilución^{9,10,11,12,13}.

Se recomienda asociar el CCD con una angiografía coronaria cuando existan claros factores de riesgo cardiovascular o evidencia de enfermedad coronaria, signos ecocardiográficos de disfunción del ventrículo izquierdo sistólica y/o diastólica. Por otro lado, el cateterismo cardíaco izquierdo, con la cuantificación de la presión de fin de diástole del ventrículo izquierdo (PFDVI), está indicado cuando la PAOP hallada no es concordante con los datos clínicos o no puede ser cuantificada¹⁰.

La ejecución del CCD requiere una técnica precisa y debe ser efectuado por personal experimentado. El punto hemodinámico cero de referencia debe ser tomado al final de una espiración no forzada, en posición supina, en la línea medio torácica a mitad de distancia entre el esternón y la superficie de la cama^{9,10,11}.

Es conveniente que los valores hallados sean graficados en curvas, ya que la morfología de las mismas brinda información diagnóstica y es conveniente correlacionarlas con datos adicionales, fundamentalmente ecocardiográficos para evitar errores. Por ejemplo, el fallo del ventrículo derecho puede magnificar la curva de AD ya que esta cámara cardíaca debe contraerse contra una presión de fin de diástole del VD elevada; del mismo modo una onda "v" prominente indica la existencia de insuficiencia tricúspideas¹¹.

Es recomendable realizar el inflado del balón del catéter de Swan Ganz a nivel de la AD y progresar hasta el punto de enclavamiento. La certeza de su correcta ubicación lo brinda una muestra de sangre tomada en ese punto, cuya saturación debe ser igual a la de la aurícula izquierda, o sea igual a la sistémica. Se considera como válido, el promedio de tres mediciones sucesivas en pacientes en ritmo sinusal y hasta cinco en aquellos con fibrilación auricular¹².

El porcentaje de su diagnóstico o incorrecta clasificación aumenta cuando no se sigue rigurosamente el protocolo de ejecución, lo que incrementa el riesgo de un tratamiento equivocado^{14,15}.

Cuando la HAP es idiopática, hereditaria o inducida por drogas o toxinas el CCD debe acompañarse de una PAVRP

TABLA 2.

Estrategia diagnóstica de acuerdo con la probabilidad ecocardiográfica de hipertensión pulmonar en pacientes con síntomas compatibles con o sin factores de riesgo para HAP o HPTEC.

Probabilidad ecocardiográfica para HP	SIN factores de riesgo o condiciones asociadas a HAP/HPTEC	Recomendación y nivel de evidencia	CON factores de riesgo o condiciones asociadas a HAP/HPTEC	Recomendación y nivel de evidencia
Baja	Considerar diagnóstico alternativo	Ia C	Seguimiento con eco	Ia C
Intermedia	Diagnóstico alternativo/ seguimiento con eco	Ia C	Investigación exhaustiva para HP. Considerar realización de CCD	Ia B
	Investigación exhaustiva para HP	Ib C		
Alta	Investigación exhaustiva para HP que incluya CCD	I C	Investigación exhaustiva para HP que incluya CCD	I C

Adaptado de^{1,7}

HAP: hipertensión arterial pulmonar, **HPTEC:** hipertensión pulmonar tromboembólica crónica; **HP:** hipertensión pulmonar; **CCD:** cateterismo cardíaco derecho

para indicar un tratamiento con calcioantagonistas en dosis altas, en el caso que esta prueba informe un resultado positivo. Cuando la causa de la HAP obedece a otra etiología estas drogas no tienen un efecto favorable a largo plazo o incluso pueden ser perjudiciales^{1,16}.

3.2. Cateterismo cardíaco en el seguimiento del paciente con hipertensión pulmonar

El abordaje integral de la HAP para estratificar el riesgo individual en forma periódica, incluye la evaluación de las siguientes variables: la presencia de insuficiencia cardíaca, velocidad de progresión de los síntomas, síncope, clase funcional, distancia recorrida en el la prueba de la marcha de los 6 minutos (o prueba de ejercicio cardiopulmonar), valores séricos de NT-proBNP/BNP, remodelado de las cámaras cardíacas derechas, la presencia de derrame pericárdico y, finalmente, el comportamiento de diferentes variables hemodinámicas (PAD, IC y SvO₂)^{1,17}.

Otros factores con impacto en la manifestación de la enfermedad y pronóstico no se ven afectados por la terapia específica instaurada en la HAP como edad, sexo, enfermedad subyacente y comorbilidades. A pesar que las predicciones individuales son difíciles, los pacientes se clasifican como de bajo, intermedio y alto riesgo según la mortalidad estimada a 1 año sea menor del 5%, entre 5-10% y mayor del 10% respectivamente^{1,18}.

Las variables que acompañan la evolución pueden no comportarse de manera consistente, y ubicar al paciente en diferentes categorías de riesgo. Una vez más, es la evaluación individual la que debería impulsar las decisiones terapéuticas personalizadas¹⁹.

En este contexto las variables hemodinámicas juegan un rol fundamental al momento de realizar el seguimiento definiendo un perfil de riesgo determinado^{20,21,22}.

Las guías y consensos contemporáneos recomiendan la realización de un CCD como método ineludible para el diagnóstico de HAP y como parte de la evaluación basal. En el seguimiento sugieren realizarlo cada 6 a 12 meses en condiciones de estabilidad o de 3 a 6 meses tras empeoramiento clínico o modificación de la terapéutica (Tabla 3)^{1,7}.

Las variables hemodinámicas basales no predicen el riesgo de muerte o trasplante en el contexto de la HAP. Existen tres parámetros hemodinámicos del CCD que aportan valor pronóstico: la PAD, el IC y la SvO₂^{1,23}. Después del tratamiento inicial, el índice de volumen sistólico fue reportado como una variable pronóstico independiente y ha demostrado mayor valor predictivo que el IC o la distensibilidad arterial pulmonar, incluso cuando el IC se encuentra en el rango de bajo riesgo ($\geq 2,5$ l/min/m²)²². De esta manera, las variables hemodinámicas siguen siendo fundamentales para una evaluación multidimensional del pronóstico y respuesta al tratamiento en esta patología.

Algunos de los procedimientos mencionados presentan una complejidad elevada y requieren de experiencia en su ejecución, por lo que hay consenso en que los pacientes con HAP deber ser derivados a unidades de referencia para realizar estas mediciones y no someterlos a repeticiones innecesarias y complicaciones evitables^{8,14}.

Existe vasta experiencia, derivada de numerosos estudios que incluyeron un número considerable de pacientes con HAP, que respalda la importancia pronóstica de las variables hemodinámicas en comparación con el número relativamente reducido de estudios en los que se utilizaron biomarcadores, resonancia magnética o mediciones ecocardiográficas para la evaluación del riesgo, asociado a la falta de homogeneidad en los parámetros no invasivos analizados. Por lo tanto, la utilidad del CCD para el seguimiento de rutina está respaldada por el tamaño y el peso de la evidencia disponi-

TABLA 3.
Evaluación sugerida para el seguimiento de pacientes con HAP.

	Basal	Cada 3-6 meses (+)	Cada 6-12 meses (+)	3-6 meses luego de modificación terapéutica (+)	En caso de empeoramiento clínico
Determinación de la CF	*	*	*	*	*
ECG	*	*	*	*	*
TM6M, Borg	*	*	*	*	*
TECP	*		*		*
Ecocardiograma	*		*	*	*
Laboratorio básico (con BNP/NTproBNP)	*	*	*	*	*
Laboratorio extendido	*		*		*
Gasometría arterial	*		*	*	*
CCD	*		*	*	*

Adaptado de^{1,7}

HAP: : clase funcional; ECG: electrocardiograma; TM6M: Prueba de marcha de seis minutos; TECP: prueba de ejercicio cardiopulmonar; CCD: cateterismo cardíaco derecho. (+) Los intervalos se ajustarán de acuerdo con las necesidades de cada paciente.

ble en el momento actual^{22,23,24,25}. Si bien no se encuentra indicada su realización en forma rutinaria durante el seguimiento para una pequeña proporción de pacientes que cumplen con los criterios no invasivos de bajo riesgo, proporciona información importante para las decisiones de tratamiento en los pacientes de mayor riesgo en las escalas pronósticas²³.

4. PREPARACIÓN DEL PACIENTE, TÉCNICA Y POTENCIALES COMPLICACIONES DEL PROCEDIMIENTO

Previamente a la realización de un CCD para diagnóstico o seguimiento en HP, es indispensable conocer en detalle la historia clínica y exámenes complementarios, en especial si se tiene en cuenta que los resultados y conclusiones de este estudio suelen implicar importantes decisiones terapéuticas y pronósticas.

Para punciones venosas convencionales, no se indica necesariamente la suspensión de medicación anticoagulante. Sin embargo, se sugiere para estos casos la realización de punción guiada por ecografía Doppler vascular, a fin de reducir el riesgo de complicaciones. En caso de considerarse la realización de cateterismo arterial asociado, se recomienda la suspensión de anticoagulantes según protocolos establecidos. Tanto el tamaño como la tensión en los accesos venosos centrales se encuentran muy influidos por el nivel de volemia. Por lo tanto, se sugiere valorar cuidadosamente cada caso a fin de definir indicación de diuréticos y de ingesta de líquidos previo al procedimiento^{12,26,27}.

4.1. Lugar de Realización

El CCD debe realizarse en centros de tercer nivel, donde funcionen servicios multidisciplinarios para el manejo de estos pacientes, que cuenten con áreas específicas y equipos de monitoreo para una actuación rápida en caso de complicaciones (salas de hemodinamia, unidad de cuidados intensivos con disponibilidad de toda la tecnología actual). Si bien es cierto que este procedimiento puede realizarse en una unidad de cuidados intensivos, es importante que el primer cateterismo sea realizado en una sala de hemodinamia, donde se cuenta con la posibilidad de implementar todas las variantes de la técnica necesarias para un correcto diagnóstico, por ejemplo tomar muestras oximétricas guiadas por radioscopia, realizar cateterismo derecho/izquierdo y arteriografías.

4.2. Personal requerido

Es importante que el CCD sea realizado por un equipo multidisciplinario (cardiólogo, neumonólogo, cardiólogo intervencionista) con conocimiento profundo de la patología, con experiencia en su realización y en el manejo de la HP, debido a que son pacientes de riesgo que no toleran bien las complicaciones⁸.

4.3. Equipamiento

Para generar un ámbito estéril, se requiere de aplicadores

para antisépticos (clorhexidina, yodopovidona), un campo estéril fenestrado, barbijo quirúrgico, gorro, antiparras protectoras, camisolín y guantes estériles.

Para proceder a colocar la vaina del introductor, se necesitan gasas, solución fisiológica estéril, lidocaína, jeringas de 5 o 10 cm³, agujas 25G (0.5 mm), aguja introductora 18G o Abbocath 16G o 18G, una cuerda guía, hoja de bisturí, la vaina del introductor valvulado, con su dilatador, suturas, tijeras y tela adhesiva.

Dado que la utilización de ultrasonografía es recomendable para facilitar la localización de la vena central, se requerirá de una manga estéril y gel de conducción para utilizar durante la punción.

Para la colocación del catéter de arteria pulmonar (Swan Ganz) se requiere del mencionado catéter, manguito plástico, solución fisiológica estéril, tubuladuras y llaves de 3 vías adecuadas, transductor de presión invasiva y monitor electrónico, preferentemente capaz de registrar múltiples mediciones al mismo tiempo (presiones invasivas y no invasivas, saturación de oxígeno, registro electrocardiográfico continuo) y varias jeringas heparinizadas a fin de tomar muestras de sangre para oximetría.

El catéter de arteria pulmonar mide 110 cm de largo, con un diámetro que puede oscilar entre 5 y 8 French, según características y diseño. Todos los modelos poseen un puerto distal (habitualmente amarillo) conectado con la punta. Además, la mayoría presentan un puerto proximal (en general azul) conectado a un lumen a una distancia de 30 cm de la punta del catéter. Otros, pueden tener puertos accesorios para realizar infusiones, que también suelen tener sus lúmenes a 30 cm de la punta.

El balón de la punta del catéter se infla al inyectar aire en el puerto destinado a tal fin (habitualmente rojo). Se recomienda utilizar la jeringa provista específica, ya que solo puede inflar la capacidad del balón. Para reducir el trauma mecánico en la colocación, el balón inflado debe rodear completamente la punta del catéter. Asegurarse que el balón está completamente inflado cuando se avanza con el catéter y completamente desinflado siempre que se retrocede. Dado que el extremo distal puede inducir arritmias ventriculares, se debe siempre contar con desfibrilador y marcapasos transitorio intravenoso.

Si se utiliza fluoroscopia, cada operador o asistente deberá utilizar delantal de plomo y protector tiroideo^{9,27,28,29,30,31}.

4.4. Preparación del paciente

Es importante informar al paciente sobre las características del estudio, de la importancia que tiene para el diagnóstico y tratamiento de su enfermedad, de las molestias y posibles complicaciones que pueden aparecer a lo largo del mismo. Posteriormente, se requiere la firma del consentimiento informado. Luego, revisar la lista de control para confirmar datos filiatorios y condición clínica, procedimiento a realizar y disponibilidad de todo el material y equipo requerido. Colocar al paciente en posición supina y elegir la vía de acceso más adecuada. Los accesos yugular interno derecho y

subclavia o braquiales izquierdos son de preferencia dado que la curvatura del catéter facilita su pasaje desde la inserción a la arteria pulmonar.

Lavarse las manos con solución antimicrobiana y colocarse el camisolín y los guantes estériles. Esterilizar el área de trabajo con clorhexidina o yodopovidona y colocar el campo estéril. En caso de requerir sonda ecográfica para la localización de la vena a punzar, colocar la sonda dentro de la manga estéril. Purgar el introductor y el catéter de arteria pulmonar con solución fisiológica, inflar el balón e introducirlo en un recipiente con solución fisiológica para confirmar la ausencia de pérdidas de aire.

4.5. Procedimiento

Utilizar la aguja 25 G para infiltrar piel y tejido subcutáneo con lidocaína. Avanzar con la aguja 18 G o el Abbocath hacia la vena, mientras se aplica presión negativa a la jeringa. En el caso de utilizar ultrasonido, podrá visualizar directamente el ingreso de la aguja a la vena. Ante la aspiración de sangre roja oscura, no pulsátil, remover la jeringa (y la aguja en caso de utilizar Abbocath) e insertar la cuerda a través de la aguja o el Abbocath (técnica de Seldinger). Utilizar bisturí (preferentemente hoja número 11) para penetrar en la piel adyacente a la aguja en forma paralela a ella y remover la aguja. Mientras se sostiene la cuerda para garantizar el acceso y prevenir su embolización, insertar luego la vaina del introductor junto con el dilatador a través de la cuerda hasta que ocupe la herida. Remover la guía y el dilatador del introductor y lavar con solución fisiológica para asegurar flujo adecuado^{27,28,29,30,31}.

En el caso de no poseer equipo de ultrasonido para localizar la vena, es posible realizar una búsqueda de ella con la aguja 25 G luego de haber inyectado la anestesia y haciendo presión negativa en la jeringa y, una vez localizada utilizar la aguja 18 G o el Abbocath y continuar con la técnica de Seldinger como se ha descrito.

Existen también jeringas de Rowlerson que permiten acceso de la guía por el embolo de la jeringa, sin necesidad de retirar la jeringa de la aguja de punción (procedimiento que a veces suele hacer perder el acceso logrado).

4.5.1. Punción guiada con ecografía

Es útil el empleo de un equipo de ultrasonidos portátil que permite localizar la vena de acceso, detectar posibles variaciones anatómicas y evaluar su permeabilidad.

Está demostrado que la utilización de estos equipos reduce significativamente el número de complicaciones del procedimiento, como la punción accidental de la arteria carótida³².

El método de cateterización guiado por ecografía puede dividirse en diferentes pasos³³.

- Mapeo o escaneo de la región elegida para punzar: a fin de localizar la vena, evaluar calibre y profundidad y asegurar su permeabilidad.
- Si bien las venas pueden presentar expansión sistólica, debido a trasmisión pasiva de una arteria adyacente o en casos de insuficiencia tricuspídea significativa, su car-

ácter colapsable ante la compresión extrínseca las distingue de las arterias.

- Utilizar gel de ultrasonido y manga estéril que envuelva el transductor del ecógrafo a fin de asegurar la esterilidad de la punción.
- Progresar lentamente con la aguja de punción o Abbocath para visualizar su trayectoria y dirigirla hacia el lumen de la vena. Realizando presión negativa con la jeringa, una vez que la aguja ingresa al lumen, se llenará con sangre roja oscura garantizando el acceso venoso.
- Progresar con la cuerda siguiendo la técnica de Seldinger y garantizar por ecografía que la cuerda se encuentra dentro de la vena, tanto en vista trasversal como longitudinal de la misma.
- Continuar con el procedimiento, como se ha descrito previamente.

4.5.2. Accesos venosos

Las vías de acceso venoso habitualmente utilizadas son la vía yugular derecha, femoral derecha y braquial o subclavia izquierdas. Si bien el acceso yugular es el más frecuentemente descrito en la literatura y el más utilizado, la elección del acceso dependerá de la disponibilidad de métodos de imágenes (ecografía, radioscopia), características individuales de cada paciente y, fundamentalmente, experiencia y familiaridad del operador con cada acceso (*Tabla 4*).

4.6. Complicaciones

Cuando se realiza en centros experimentados y con trayectoria en el manejo de HP, el CCD se asocia a tasas muy bajas de complicaciones y muerte. En este sentido, diversos registros a nivel mundial reportan una tasa de complicaciones graves cercana al 1%, con una mortalidad cercana al 1/10.000 cateterismos realizados⁸.

De hecho, la gran mayoría de las complicaciones descritas suelen ser de leves a moderadas, más comúnmente asociadas con las derivadas del acceso venoso, reacciones vagales o efectos secundarios de las drogas utilizadas en la PAVRP^{8,26}.

Las complicaciones iniciales más comunes incluyen arritmias ventriculares y bloqueo completo de rama derecha, las cuales suelen autolimitarse. Se puede presentar bloqueo aurículo-ventricular completo en pacientes con bloqueo completo de rama izquierda previo. Excepcionalmente, puede ocurrir embolización de la cuerda utilizada para la técnica de Seldinger y resultar inaccesible o el catéter anudarse en alguna cámara cardíaca e imposibilitar su extracción. En cualquiera de estos casos, se deberá consultar al cirujano vascular, a fin de asegurarse una segura extracción de los mismos.

Puede producirse embolia aérea si los puertos del catéter no se lavaron adecuadamente con solución fisiológica o si se mantienen abiertos el catéter o introductor previamente lavados. Los pacientes pueden presentar disnea, dolor precordial, taquicardia, hipotensión y hasta incrementos en las presiones en cavidades derechas. Para estas situaciones, se

TABLA 4.
Ventajas / desventajas y complicaciones de cada acceso venoso.

Acceso	Ventajas	Desventajas	Complicaciones
Femoral	Facilidad de acceso	Mayor dificultad al manipular el catéter desde AD hacia AP	Pseudoaneurisma
	Posibilidad de realizar cateterismo derecho / izquierdo	Requerimiento de fluoroscopia.	Fístula y hematoma retroperitoneales (más frecuentes al abordar arteria y vena conjuntamente)
	Menos radiación al operador		
Yugular	Fácil acceso	Recomendable tener entrenamiento en punción guiada con eco	Punción accidental de arteria carótida
	Puede no requerir fluoroscopia	Mayor radiación al operador	Neumotórax
	Facilidad para llegar con el catéter a la AP		Hemotórax
Braquial	Más cómodo para el paciente	Mayor radiación al operador	Hematoma
	Facilidad para llegar con el catéter a la AP	Menor fiabilidad de la termodilución para la medición del gasto cardiaco	
	Bajo riesgo de sangrado / hematoma		

AD: aurícula derecha; AP: arteria pulmonar

deberá colocar al paciente en posición de Trendelenburg a fin de limitar la salida de aire desde el ventrículo derecho y administrar oxígeno suplementario a alto flujo, para promover la reabsorción del aire. En casos más graves, puede ser necesaria la utilización de terapia con oxígeno hiperbárico.

La rotura de la arteria pulmonar es una condición muy infrecuente pero potencialmente fatal. La incidencia descrita puede ser de 1 en 3000 cateterismos realizados. Los factores de riesgo para presentarla incluyen edad avanzada, inflado prolongado del balón, HP y requerimientos de anticoagulación. El paciente puede presentar hemoptisis, hipoxemia severa y shock. En caso de no tomarse acciones inmediatas, existe un elevado riesgo de muerte. Se deberá mantener el balón inflado para limitar mayor sangrado. Intubación, preferentemente con un tubo endotraqueal de doble lumen, y posicionarlo en decúbito lateral, con el hemitórax afectado hacia abajo. Consultar en forma urgente al cirujano de tórax.

Finalmente, en forma más tardía se puede observar infarto pulmonar, infecciones relacionadas con el catéter y trombosis. A fin de reducir los riesgos de infarto pulmonar, asegurarse que la punta del catéter se encuentre posicionada de manera tal que se requiera inflado completo del balón para poder medir POAP, y asegurarse que se desinfe el mismo luego que se haya finalizado la medición de la POAP^{8,26,31,34}.

4.7. Aspectos para destacar

Teniendo en cuenta que la realización de CCD resulta una herramienta determinante para definir conductas, es de especial importancia conocer en detalle las cuestiones técnicas relacionadas con el procedimiento. Una adecuada sistemática protocolizada de trabajo, experiencia en la realización del procedimiento y el conocimiento y manejo de las potenciales complicaciones, serán de especial relevancia a la hora de obtener los mejores resultados del estudio.

5. MEDICIÓN DE PRESIONES Y DETERMINACIÓN DEL GASTO CARDÍACO. VARIABLES HEMODINÁMICAS.

Para garantizar la estimación correcta de los parámetros hemodinámicos medidos o calculados a partir del CCD se debe prestar especial atención a los protocolos de procedimientos y realizarlos de manera estandarizada.

El CCD debe incluir una evaluación hemodinámica completa que incluya medición directa de PAP, POAP, PAD, presión del VD, GC o VM, y la SvO₂. Los parámetros calculados a partir de estos incluyen el GTP, GDP, RVP, RVS, IC, compliance pulmonar (C_p), volumen sistólico (VS), índice de volumen sistólico (IVS) e índice de pulsatilidad de la arteria pulmonar (IPAP) (Tabla 5).

Debido a que los criterios diagnósticos se basan categóricamente en valores específicos, un aspecto esencial al momento de realizar las mediciones es el correcto registro de los valores de presión. Para esto, la posición del transductor de presión es determinante ya que existe una gran variabilidad en los procedimientos de nivelación o puesta a cero. La ausencia de estandarización con respecto a la posición exacta del transductor puede dar lugar a diferencias de hasta 8 mmHg en los registros de presiones informados³⁵.

A los fines de unificar criterios, se recomienda colocar el transductor de presión y nivelar el cero en la línea torácica media, con un punto de referencia definido por la intersección de tres planos transtorácicos, los cuales son: el plano frontal en el nivel torácico medio, el plano transversal al nivel del cuarto espacio intercostal anterior y el plano medio sagital (Figura 1)^{11,26}. Por lo tanto, y más de 70 años después, sigue estando vigente el "Eje flebotático de Burch"³⁶.

El posicionamiento del catéter de Swan Ganz se caracteriza por su recorrido vascular hasta su posición final y gracias a esto, permite de manera lógica y sistemática, ir registrando los valores de presión en las distintas cámaras a medida que se avanza (AD, VD, AP y POAP).

TABLA 5.
Variables hemodinámicas medidas y derivadas en el cateterismo cardíaco derecho

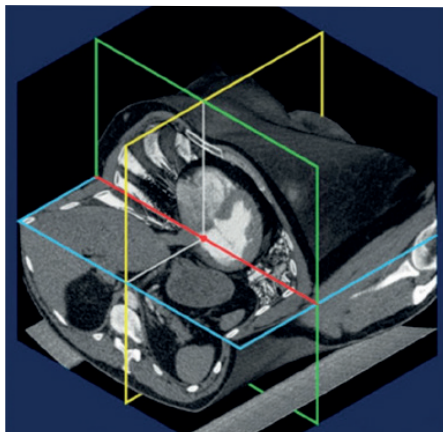
Variable, unidad	Medición	Valores normales	Observaciones
GC, l/min	Método de termodilución (Utilizando el principio de dilución del indicador) Método de Fick (Basado en el consumo de oxígeno, se puede obtener a partir del análisis de gases en sangre)	4-6 l/min	Se recomienda realizar oximetría en pacientes con una saturación de oxígeno de AP > 75% y en caso de sospecha de cortocircuito cardíaco de izquierda a derecha.
IC, l/min/m ²	Calculado: GC/superficie corporal	2,4-4 l/min/m ²	Variable con capacidad pronóstica
POAP, mm Hg	Ondas de presión (ver Tabla 6)	8-12 mm Hg	Inflar el balón en la AD y avanzar el catéter hasta que alcance la posición POAP. Registrar la POAP como la media de tres mediciones al final de la espiración.
PAPs, mm Hg	Parámetro medido, ondas de presión	15-25 mm Hg	
PAPd, mm Hg	Parámetro medido, ondas de presión	4-12 mm Hg	
PAPm, mm Hg	Calculado: PAPm: PAPd + (PAPs-diastólica) / 3	14±3mm Hg	HP: PAPm >20mm Hg
RVP, dinas/UW	Calculado: RVP: (PAPm - POAP) / GC	< 3 UW	Puede expresarse como dyn · s ⁻¹ · cm ⁻⁵ (conversión: UW× 80)
PAD, mm Hg	Parámetro medido, ondas de Presión	2-6 mm Hg	Variable con capacidad pronóstica
Presión de VD, mm Hg	Parámetro medido, ondas de presión	Presión sistólica del VD: 15-25 mm Hg Presión diastólica del VD: 1-8 mm Hg	
RVS, dinas/UW	RVS: (PAsm - PAD) / GC	8.8-20 UW	Una relación de RVP/RVS > 0.75 indica enfermedad vascular pulmonar significativa
GTP, mm Hg	Calculado: GTP: PAPm - POAP	≤12 mm Hg	
SvO ₂ , %	Directa por gasometría de extremo distal	≥ 65 %	
GDP, mm Hg	Calculado: GDP: PAPd - POAP	< 7mm Hg	Puede usarse para determinar un componente precapilar en HP postcapilar.
Cp	Calculado: Cp: VS/(PAPs-PAPd)	No hay un valor consensuado de referencia	Permite establecer un valor a la pos-carga dinámica del VD. Se relaciona inversamente con la misma.
IPAP	Calculado: (PAPs-PAPd) / PAD	No hay un valor consensuado de referencia	Variable con probable capacidad pronóstica
VS	Calculado: GC/FC	60-100 ml/latido	
IVS	Calculado: VS/superficie corporal	33-47 ml/latido/m ²	Variable con probable capacidad pronóstica

GC: gasto cardíaco; POAP: presión de oclusión de la arteria pulmonar; AD: aurícula derecha; PAPs: presión arterial pulmonar sistólica; PAPd: presión arterial pulmonar diastólica; PAPm: presión arterial pulmonar media; RVP: resistencia vascular pulmonar; UW: unidades Wood; PAD: presión de aurícula derecha; VD: ventrículo derecho; RVS: resistencia vascular sistémica; GTP: gradiente transpulmonar; GDP: gradiente diastólico pulmonar; SvO₂: saturación venosa mixta; Cp: complacencia pulmonar; VS: volumen sistólico, IVS: índice de volumen sistólico; IPAP: índice de pulsatilidad de la arteria pulmonar; FC: frecuencia cardíaca.

Conectado el puerto distal del catéter de Swan Ganz al transductor de presión, y con la puesta a cero ya realizada, se avanza el catéter 15 cm, con lo que la punta queda fuera de la vaina del introductor y se procede a inflar el balón. Se continúa avanzando hasta la transducción de una onda auricular derecha, a una distancia de 15-20 cm desde el acceso yugular, o 40-50 cm del acceso femoral. Es importante destacar que se puede posicionar el catéter mediante dos técnicas; radioscopia o identificación de ondas de presión en el monitor. La primera, más sencilla y rápida, requiere de la infraestructura y uso de rayos X. La segunda, no demanda más instrumentos que un monitor que registre las curvas de presión, aunque más laboriosa, requiere de pericia adicional para identificar las curvas según la cámara cardíaca atravesada.

La curva de presión de la AD tiene varios componentes identificables: la onda "a" (generada por la contracción o sístole auricular), la onda "c" (provocada por el abombamiento de las valvas tricuspídeas hacia la AD y se vincula con la contracción isovolumétrica), el valle "x" (se debe al descenso del plano tricuspídeo y se vincula con la eyección ventricular), la onda "v" (se produce por el lleno gradual de la cámara auricular gracias al retorno venoso) y por último el valle "y" (indica el vaciado de la AD gracias al llenado pasivo rápido del VD) (Figura 2).

A continuación, se avanza otros 5 cm, hasta la aparición de la onda de VD con un cambio en el valor de la presión registrada y aumento de la amplitud y forma de las curvas visualizadas en el monitor (se objetiva una rampa ascendente

**FIGURA 1.****Eje fleboestático**

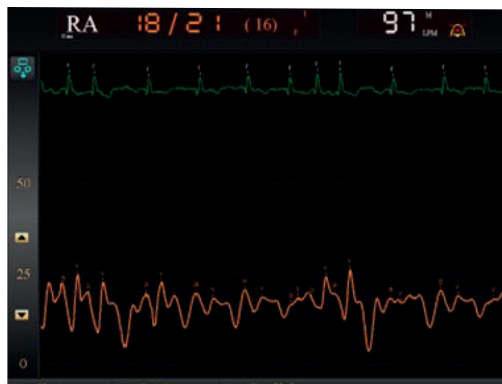Eje fleboestático (línea roja): un eje que atraviesa el tórax en la unión de un plano transversal (verde) que pasa por el cuarto espacio intercostal anterior con un plano frontal (azul) que pasa por la mitad entre la superficie posterior del cuerpo y la base de la apófisis xifoides del esternón. Punto de referencia sugerido (punto rojo) definido por la intersección del plano frontal (azul) en el nivel medio torácico, el plano transversal (verde) al nivel del cuarto espacio intercostal anterior y el plano medio sagital (amarillo)

inicialmente lenta y luego rápida, y descendente rápida que representan la contracción y relajación del VD) (Figura 3).

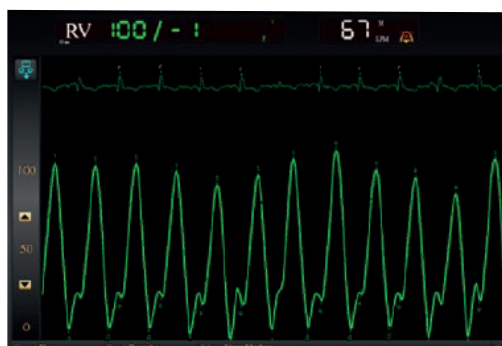
Finalmente, se avanza otros 5 a 10 cm, hasta alcanzar la AP; esta forma de onda presenta un movimiento ascendente rápido y una rampa descendente lenta, con la adición de la incisura dicota, que representa el cierre de la válvula pulmonar (Figura 4)³⁷.

Para medir la POAP, término de preferencia al de presión capilar pulmonar, se recomienda inflar el globo en la AD, desde donde se debe hacer avanzar el catéter hasta que alcance la posición POAP (deben evitarse inflados y desinflados repetidos en la posición de cuña debido al riesgo de rotura de la arteria pulmonar)³⁸. La POAP debe registrarse posteriormente como la media de tres mediciones al final de una espiración. La recomendación al final en la espiración se debe a que en este momento las presiones en la vía aérea intra y extra torácicas son iguales. En el final de la espiración el volumen torácico corresponde a la capacidad residual funcional (sumatoria del volumen residual y el volumen de reserva espiratoria) y existe una influencia mínima del retroceso elástico del pulmón en las lecturas de presión pulmonar al alcanzarse la capacidad residual funcional²⁶. Debe tenerse en cuenta que la curva de POAP presenta un registro de forma de onda similar al de la AD, ya que expresa la presión de la AI; por lo tanto, el valor a tener en cuenta es el obtenido al final de la espiración y también debe registrarse al final de la onda "a".

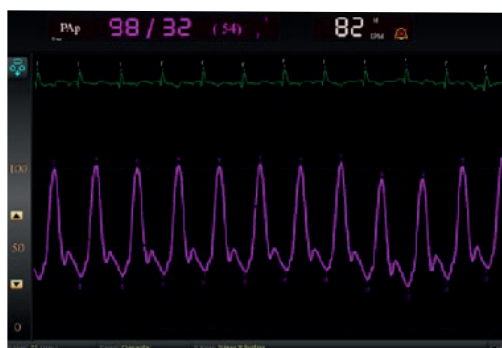
Existen algunos factores que se deben tener en cuenta al realizar las mediciones directas de la hemodinamia cardiopulmonar, especialmente de la POAP, ya que pueden derivar en un valor inexacto que lleve a una clasificación errónea del paciente con HP (Tabla 6).

**FIGURA 2.**

Curva de presión de la aurícula derecha

**FIGURA 3.**

Curva de presión del ventrículo derecho

**FIGURA 4.**

Curva de presión arterial pulmonar

Con el extremo del catéter en la AP, se aspira sangre del puerto distal del catéter para medir la SvO₂ y se procede a la medición del GC.

Las dos técnicas más utilizadas para medir el GC son la termodilución y el método de Fick. La termodilución implica inyectar un bolo de solución fisiológica, con un volumen y temperatura pre-determinada e inferior a la de la sangre a través del lumen proximal del catéter (ubicado a nivel de AD). El bolo se mezcla con la sangre proveniente del retorno venoso y modifica su temperatura por intercambio térmico entre fluidos. La mezcla de fluidos progresa gracias al bombeo del VD y el termistor situado en el extremo distal

TABLA 6.

Posibles factores de confusión y criterios de medición, lectura e interpretación válidas de la presión arterial de oclusión pulmonar

Medición y lectura de trazados de curvas de la POAP	
Medición	Puede ser un procedimiento difícil en pacientes con AP muy dilatadas
Punto "cero"	Eje flebotático 0
Punto de lectura	Al final de una espiración (respiración normal)
Factores que alteran la interpretación correcta de los trazados de las curvas de presión de la POAP	
Uso de diuréticos	Puede artificialmente disminuir la POAP/PFDVI en pacientes con HP del grupo 2
EPOC	Oscilaciones respiratorias prominentes, preferir el método medio digital para medir POAP
Fibrilación auricular	Valores/variables poco confiables debido a la variación entre latidos. Se recomienda calcular la media de cinco mediciones
Ondas "v" gigantes	Considerar insuficiencia mitral (disfunción diastólica del VI)
Deformidades torácicas	El punto de referencia puede ser difícil
Obesidad abdominal	Aumento de la presión intraabdominal e intratorácica
Criterios que ayudan a validar una medición correcta de la POAP	
Valor de la POAP	Debe ser igual o menor que la presión arterial pulmonar diastólica
Trazado de la curva de POAP	Similar al trazado de la curva auricular
Variaciones fásicas de la respiración	Oscilaciones respiratorias visibles
Posición del catéter	Posición estacionaria/fija del catéter (fluoroscopia)
Aspiración	Flujo libre dentro del catéter (la aspiración es posible)
Saturación de oxígeno	En posición de oclusión desde la luz distal, la aspiración de sangre muestra una saturación igual o similar a la sistémica.

Adaptado de ²⁶

POAP: presión de oclusión de la arteria pulmonar; AP: arteria pulmonar; PFDVI: presión de fin de diástole del ventrículo izquierdo; HP: hipertensión pulmonar; EPOC: enfermedad pulmonar obstructiva crónica

del catéter de flotación en la AP registra la temperatura de la mezcla. El programa de cómputo automático de GC integrado en el monitor permite el cálculo del GC.

Sin embargo, el primer método para calcular el gasto cardíaco lo describió Fick en 1887, basándose en el contenido arterial de oxígeno (CaO_2), el contenido de oxígeno en la sangre venosa mixta (CvO_2) y el consumo de oxígeno (VO_2) según la siguiente fórmula:

$$\frac{VO_2}{CaO_2 - CvO_2}$$

El método de Fick para determinar el GC requiere de las siguientes medidas:

- Consumo de oxígeno (VO_2), estimado según sexo, edad y superficie corporal
- Saturación de oxígeno de la sangre arterial (SaO_2)
- Saturación de oxígeno de la sangre venosa mixta (SvO_2)
- Hemoglobina

La fórmula para determinar el GC es:

$$\frac{VO_2}{1,36 \times Hb \times (SaO_2 - SvO_2) \times 10}$$

Donde, 1,36 es la capacidad de transporte de O_2 de hemoglobina (1,36 ml de O_2 por gramo de hemoglobina); SaO_2 corresponde a la saturación arterial de oxígeno y SvO_2 es saturación venosa mixta, 10 es el factor de conversión de dl a litro.

Los estudios han demostrado una correlación razonable entre la termodilución y el método de Fick para la estimación de GC, aunque puede haber variación significativa en pacientes individuales. En estados de bajo gasto y/o insuficiencia tricuspídea la termodilución tiende a sobrestimar el gasto cardíaco. En estos casos y presencia de cortocircuitos intracardiacos, se prefiere el método de Fick ya que la termodilución es inexacta

Mediante los valores registrados de presión y los cálculos del GC podemos estimar la RVS, RVP, IC, VS, IVS, IPAP y Cp.

El cálculo de resistencias se realiza en base a la analogía con la ley de Ohm de circuitos eléctricos, con una relación directamente proporcional al gradiente de presiones e inversamente proporcional al GC (Tabla 6) ³⁹.

La Cp es una expresión de la distensibilidad de la arteria pulmonar y sus grandes ramas, si bien se utiliza habitualmente el anglicismo "compliance" no debemos olvidar que se debe interpretar como una expresión inversa de la poscarga dinámica del VD. Por lo tanto, una disminución de esta implica un aumento del trabajo sistólico para el VD ⁴⁰.

Aún no hay consenso claramente establecido para el uso y/o valor de la Cp⁴¹. Sin embargo, se ha descrito su rol pronóstico junto a otras estimaciones como índice de pulsatilidad de la arteria pulmonar (IPAP) y el índice de volumen sistólico (IVS), que pueden adicionarse a las variables hemodinámicas tradicionales^{22,23,40,41,42,43,44,45,46,47}.

6. PRUEBA AGUDA DE VASORREACTIVIDAD PULMONAR Y PRUEBA DE SOBRECARGA HÍDRICA

6.1. Prueba aguda de vasorreactividad pulmonar

En una serie de 64 pacientes publicada en 1992, Rich et al. informaron que los pacientes con una respuesta vasodilatadora positiva a los calcioantagonistas presentaban una supervivencia excepcionalmente buena cuando eran tratados con estas drogas a largo plazo^{48,49}.

En 2005, Sitbon et al. demostraron en una gran serie de 557 casos con HP que puede observarse una respuesta vasodilatadora aguda en el 12,5% de HAP idiopática, y 6,8% tienen una mejoría clínica y hemodinámica a largo plazo con los calcioantagonistas. Este estudio también identificó los mejores criterios para definir una respuesta positiva: una reducción de la PAPm ≥ 10 mmHg para alcanzar un valor absoluto ≤ 40 mmHg, con un gasto cardíaco aumentado o sin cambios⁵⁰. Estos criterios se mantienen vigentes hoy en día¹.

La PAVRP debe realizarse durante el CCD y en centros de referencia de HP. Brinda información pronóstica y permite identificar los pacientes adecuados para recibir tratamiento con alta dosis de calcioantagonistas. Está indicado en HAP idiopática, hereditaria o inducida por drogas/toxina^{1,7,51,52}. Para las pruebas de reactividad vascular pulmonar, el óxido nítrico inhalado a 10–20 ppm es el agente preferido, pero también se pueden utilizar epoprostenol intravenoso, adenosina intravenosa o iloprost inhalado (Tabla 7)⁷.

Una adecuada respuesta (o respuesta positiva) a largo plazo a los calcioantagonistas se definió por la mejoría en la clase funcional (I o II) y mejoría hemodinámica sostenida después de al menos 1 año de tratamiento. Esta última se refiere a que los valores hallados en un segundo cateterismo de control deben ser iguales o mejores que los obtenidos en la prueba de reactividad vascular pulmonar aguda original (en general una presión arterial pulmonar media < 30 mmHg con un gasto cardíaco aumentado o normal)^{1,2,50}. La fisiopatología de la HAP con vasorreactividad positiva

se desconoce en gran medida. Recientemente, Hemnes et al. han demostrado que la HAP con vasorreactividad positiva y respuesta favorable a los calcioantagonistas a largo plazo, se caracteriza por características específicas (estudiando ARN de linfocitos de sangre periférica de estos pacientes) y diferentes variantes genéticas en comparación con la HAP idiopática (no respondedores). Estos resultados sugieren una entidad específica con un curso clínico distinto, caracterizado por significativamente mejor pronóstico, manejo único y diferente fisiopatología^{52,53}.

Por los motivos expuestos previamente (herramienta práctica para su diagnóstico, mejor pronóstico, tratamiento específico y aparentemente bases moleculares y genéticas propias), las recomendaciones del último simposio de Niza en 2018 proponen clasificarlos como un subgrupo diferente, dentro del grupo 1 de HAP, denominado HAP con respuesta a largo plazo a calcioantagonistas². Es específicamente en este grupo donde está justificado seguir usando este tipo de drogas como monoterapia^{50,54}.

La utilidad de la PAVRP y el tratamiento a largo plazo con calcioantagonistas en HAP asociada a otras condiciones es menos clara que en la HAP idiopática y no está recomendada. En estos subgrupos de pacientes (HAP asociada a enfermedad del tejido conectivo; VIH; hipertensión portal, cardiopatías congénitas) los resultados de esta prueba pueden ser engañosos y los respondedores a largo plazo son muy raros, lo que retrasaría el inicio de terapia específica efectiva¹⁶.

En los grupos 2, 3, 4 y 5 de la clasificación clínica de HP tampoco está recomendada la realización de PAVRP.

Los calcioantagonistas que se han utilizado de manera predominante en los estudios publicados son la nifedipina, el diltiazem y la amlodipina. Las dosis diarias de estos fármacos que han resultado eficaces en la HAP son relativamente elevadas: 120–240 mg para nifedipina, 240–720 mg para diltiazem y hasta 20 mg para amlodipina. Es aconsejable iniciar el tratamiento con una dosis baja, por ejemplo, 30 mg de una formulación de liberación lenta de nifedipina dos veces al día o 60 mg de diltiazem tres veces al día o 2,5 mg de amlodipina una vez al día, para aumentarla luego con precaución y de manera progresiva hasta llegar a la dosis máxima tolerada. Los factores que limitan el aumento de dosis suelen ser la hipotensión sistémica y el edema periférico en los miembros inferiores¹.

Los pacientes con HAP que cumplen los criterios de respuesta vasodilatadora positiva y son tratados con calcioan-

TABLA 7.

Agentes utilizados para la Prueba aguda de vasorreactividad pulmonar

Fármaco	Vía de administración	Vida media	Rango de dosis	Incremento	Duración de cada intervalo
Óxido nítrico	Inhalatoria	15-30 seg	10-20 ppm		5-10 min (medición basal y al llegar a dosis objetivo)
Epoprostenol	Intravenosa	3 min	2-12 ng/Kg/min	2 ng/kg/min	10 min (medición en intervalos)
Adenosina	Intravenosa	5-10 seg	50-350 μ g/min	50 μ g/min	2 min (medición en intervalos)
Iloprost	Inhalada	20-30 min	5 μ		3 min (medición en intervalos)

Modificado de ⁷

tagonistas deben ser objeto de un seguimiento estricto en cuanto a la seguridad y la eficacia, con una primera reevaluación al cabo de 3-6 meses de tratamiento, que incluirá un CCD, para confirmar la respuesta favorable. En caso de no presentar una respuesta adecuada, se iniciará tratamiento específico para la HAP. Los calcioantagonistas no deben utilizarse en casos con PAVRP negativa^{1,7,50}.

6.2. Prueba de sobrecarga hídrica

En condiciones normales, la POAP es muy similar a la PAPd, con un valor medio de 8.0±2.9 mmHg. De modo que, si consideramos 2 desviaciones estándares, un valor > 15 mmHg es patológico y es el que define la presencia de HP poscapilar^{55,56}.

La prueba de sobrecarga hídrica tiene el objetivo de desenmascarar la presencia de HP postcapilar, en el contexto de un paciente con probabilidad pre-prueba intermedia/elevada (*Tabla 8*), cuando la POAP se encuentra en un valor intermedio en el CCD (13–15 mmHg)¹⁰.

En presencia de alguna cardiopatía que genere una reducción de la compliance ventricular izquierda (insuficiencia cardíaca con fracción de eyección preservada secundaria a cardiopatía isquémica, hipertensión arterial, miocardiopatía restrictiva, patología valvular, entre otras), la prueba de sobrecarga hídrica generará un rápido incremento de la POAP. Es importante resaltar que la sobrecarga de volumen puede elevar la POAP aún en ausencia de patología; el grado de incremento depende de múltiples variables como el sexo, la edad, la cantidad de volumen administrado, velocidad de infusión, entre otras^{57,58,59,60}.

TABLA 8.

Fenotipo de pacientes con probabilidad intermedia/alta de HP postcapilar .

Edad: > 60 años
Presencia de 1 o más factores de riesgo cardiovascular: diabetes, obesidad, hipertensión arterial, dislipidemia
Antecedentes de alguna intervención cardiovascular: procedimiento quirúrgico/percutáneo coronario y/o valvular
Antecedentes/presencia de fibrilación auricular: Enfermedad cardíaca izquierda estructural
Electrocardiograma: signos de agrandamiento de AI, hipertrofia del VI, bloqueo de rama izquierda, ondas q patológicas
Ecocardiograma: dilatación de AI, hipertrofia del VI, patología valvular izquierda, ausencia de dilatación de cavidades derechas, flujograma mitral con patrón seudonormal/restrictivo
Radiografía de tórax: congestión venocapilar, líneas B de Kerley, derrame pleural

HP: hipertensión pulmonar; AI: aurícula izquierda; VI: ventrículo izquierdo

Por lo tanto, es difícil estandarizar el procedimiento y determinar los valores de corte para esta prueba. De acuerdo a las publicaciones más relevantes, se determinó que la prueba debe realizarse con 500 ml de solución salina infundidos en 5 minutos. Y, de manera arbitraria, se estableció un valor de corte de POAP >18 mmHg como patológico e indicativo de HP poscapilar^{10,58,61}.

7. EVALUACIÓN HEMODINÁMICA EN HIPERTENSIÓN ARTERIAL PULMONAR ASOCIADA A CARDIOPATÍA CONGÉNITA

Al evaluar un paciente con HAP asociada a cardiopatía congénita (CC) se pueden encontrar diferentes escenarios clínicos y/o variaciones anatómicas. En este contexto, un CCD estandarizado (que incluya oximetría de todas las cámaras cardíacas) es fundamental para la toma de decisiones, particularmente la factibilidad de cierre de un cortocircuito.

En CC, las presiones pulmonares pueden elevarse por varias causas: incremento de la presión venosa pulmonar (cor triatriatum), aumento del flujo pulmonar (cortocircuitos izquierda a derecha), un incremento de la RVP (síndrome de Eisenmenger) o una combinación de varios o todos estos factores. El diagnóstico de HAP asociada a CC se realiza de la misma manera que en otros tipos de HAP: PAPm >20 mmHg, POAP ≤15 mmHg y RVP ≥3 UW y forma parte del grupo 1 de la clasificación clínica de HP^{2,62}.

A su vez, la HAP asociada a CC tiene una clasificación clínica propia (*Tabla 9*), así como una anatómica-fisiopatológica de cortocircuitos congénitos que permite individualizar el diagnóstico en cada paciente, al mismo tiempo que permite una mejor comprensión y categorización de la CC (*Tabla 10*). Esta última clasificación destaca el tipo y la localización del defecto, el tamaño y la dirección del cortocircuito, factores que deben de tenerse muy en cuenta a la hora de evaluar estos pacientes^{1,63,64}.

El desarrollo de enfermedad vascular pulmonar es más frecuente en defectos grandes, sobre todo post-tricuspidéos, que permitirán una igualación de las presiones entre ambos ventrículos y/o la arteria pulmonar. Los defectos grandes a nivel auricular también pueden causar HP. Si bien el tama-

TABLA 9.

Clasificación clínica de la hipertensión arterial pulmonar asociada a cardiopatía congénita

Síndrome de Eisenmenger
HAP asociada a cortocircuitos sistémico-pulmonares
Corregibles
No corregibles
HAP asociada a defectos pequeños/coincidentes
HAP post corrección de defecto cardíaco congénito

HAP: hipertensión arterial pulmonar

ño del defecto es uno de los factores a considerar, es importante diferenciar entre tamaño anatómico y hemodinámico. Desde el punto de vista anatómico, una comunicación interauricular se considera pequeña si es <2 cm y una interventricular si es <1 cm. Estos son valores aleatorios establecidos por un comité de expertos basados en experiencia clínica. Por esta razón, a la hora de evaluar cortocircuitos sistémico-pulmonares las características hemodinámicas del defecto son más relevantes que las características anatómicas. Un cortocircuito pre-tricuspidé es hemodinámicamente significativo cuando hay dilatación de las cavidades derechas en presencia de un Qp/Qs (flujo sanguíneo pulmonar/flujo sanguíneo sistémico) $\geq 1.5/1$. Un cortocircuito post-tricuspidé se considera relevante a nivel hemodinámico cuando hay una dilatación de las cavidades derechas en presencia de un Qp/Qs $\geq 1.5/1$. Los defectos que no son hemodinámicamente significativos se denominan defectos restrictivos. La dirección del cortocircuito es también importante a la hora de decidir el manejo, ya que aquellos de izquierda a derecha podrían beneficiarse del cierre del defecto, mientras que los de derecha a izquierda recibirán tratamiento médico^{1,63,65,70}.

En la evaluación mediante CCD de pacientes con cortocircuitos, el cálculo del GC debe hacerse utilizando el método de Fick y no por termodilución. El método de Fick permite el cálculo del GC utilizando diferentes parámetros, entre ellos el consumo basal de oxígeno del paciente^{68,69,70}.

TABLA 10.

Clasificación anatómo-fisiopatológica de cortocircuitos congénitos sistémico-pulmonares asociados a hipertensión arterial pulmonar.

Tipo
Simple (pre; post tricuspidé)
Combinado
Complejo
Dimensión
Hemodinámica
Restrictivo
No restrictivo
Tamaño
Pequeño (auricular < 2cm, ventricular <1 cm)
Grande (auricular >2cm, ventricular >1 cm)
Dirección del cortocircuito
Predominantemente izquierda a derecha
Predominantemente derecha a izquierda
Bidireccional
Asociado a otras anormalidades cardíacas/extra-cardíacas
Estado
No operado
Procedimiento paliativo
Corregido

Asimismo, es importante la interpretación correcta de los resultados del CCD para calcular adecuadamente tanto la magnitud del cortocircuito como la RVP y la RVP indexada (RVP multiplicada por el área de la superficie corporal)⁹. En ocasiones la interpretación de los resultados hemodinámicos puede ser complicada incluso en centros expertos, especialmente en aquellos pacientes con RVP moderadamente elevada o múltiples fuentes de flujo pulmonar^{71,72}. También es importante realizar oximetría en todas las cámaras cardíacas y vasos (vena cava superior e inferior; AD; VD; AP; venas pulmonares y arterial sistémica). Por ello, siempre que sea posible, se recomienda que el CCD se realice por un centro con experiencia⁸.

7.1. Síndrome de Eisenmenger

Ante un defecto post-tricuspidé, un cortocircuito bidireccional o de derecha a izquierda en el ecocardiograma es diagnóstico de Síndrome de Eisenmenger. Sin embargo, el mismo hallazgo en cortocircuitos pre-tricuspidé puede reflejar un aumento de la RVP o una elevación de la presión telediastólica del VD en presencia de un VD restrictivo, por lo que es recomendable realizar un CCD. Desde el punto de vista hemodinámico el Síndrome de Eisenmenger se define como una RVPi mayor de 8 UW/m² o una relación RVP/RVS (resistencia vascular sistémica) mayor o igual a 1,15^{73,74}.

7.2. Hipertensión pulmonar asociada a cortocircuito izquierda-derecha

Decidir quién se beneficiará de un cierre del defecto (quirúrgico/percutáneo) necesita de experiencia en el manejo de estos sujetos. La HP puede ser secundaria a un hiperflujo pulmonar o RVP elevada. La diferenciación entre estos dos escenarios es extremadamente importante ya que el manejo será completamente distinto.

A pesar de los esfuerzos realizados en las últimas décadas para buscar criterios robustos, basados en la evidencia para decidir sobre la operabilidad de estos pacientes, estos siguen siendo no concluyentes. La reparación de defectos es recomendada únicamente en pacientes con RVPi <4 UW/m², no está indicada si excede las 8 UW/m² y en los pacientes con RVPi entre 4 y 8 UW/m² se recomienda una evaluación exhaustiva en centros de referencia expertos. Otras variables que colaboran en la toma de decisiones son el tipo de cortocircuito, edad, cociente RVP/RVS; y la relación Qp/Qs. Algunos grupos de trabajo, basados en datos retrospectivos, recomiendan la realización de una PAVRP y/o prueba de oclusión para colaborar en la decisión del cierre^{1,66,67,68,69,70,75,76,77}.

En pacientes adultos con cardiopatías congénitas se recomienda abandonar la utilización de la RVPi y utilizar la RVP absoluta, y proceder con el cierre de aquellos cortocircuitos con Qp/Qs >1.5 y RVP <5UW, desaconsejando el cierre de los cortocircuitos pre-tricuspidé con RVP > 5UW. También proponen la estrategia de "tratar y reparar" frente a la realización de una PAVRP para valorar el cierre del

cortocircuito⁶². Sin embargo, algunos grupos continúan realizando PAVRP y prueba de oclusión temporal^{17,78,79 80,81,82}.

La PAVRP en pacientes con HAP y cortocircuitos congénitos difiere del realizado en HAP idiopática. Se considera positivo si hay una reducción de la RVPi >20% con un valor absoluto de RVPi <4UW/m² y una proporción entre RVP y RVS <0.33⁸¹.

En casos con una comunicación interauricular ostium secundum o un ductus, la oclusión temporal del defecto (prueba de oclusión) excluirá el hiperflujo pulmonar y puede ayudar en la toma de decisiones. La prueba de oclusión se considerará positiva si hay una reducción en la PAPm ≥ 25% y una reducción en la proporción entre la PAPd y la presión arterial sistémica diastólica (PASd) mayor al 50%⁸².

Es importante enfatizar que estas recomendaciones y puntos de corte se basan predominantemente en la opinión de expertos, no hay estudios prospectivos que hayan identificado valores confiables que predigan la reversión de la enfermedad vascular pulmonar y normalización de la hemodinamia después de la corrección cardíaca. Los estudios retrospectivos disponibles están limitados por sesgos de selección, características preoperatorias o seguimiento incompleto.

7.3. Hipertensión arterial pulmonar con un defecto cardíaco congénito pequeño/coincidente

Incluye a pacientes con una elevación marcada de la RVP en presencia de pequeños defectos cardíacos (comunicación interauricular <2 cm o comunicación interventricular <1 cm) que por sí mismos no justifican una RVP elevada^{1,7,62}.

7.4. Hipertensión pulmonar postoperatoria

La reparación quirúrgica o percutánea en una etapa tardía, cuando el paciente ya ha desarrollado enfermedad vascular pulmonar, puede transformar de manera desfavorable el pronóstico, ya que aumentará de forma significativa la postcarga del VD, el cual presentará deterioro progresivo de la función y finalmente insuficiencia cardíaca derecha^{83,84}. Por ello, es importante que la decisión de reparar estos defectos se haga en centros de referencia con experiencia en HAP asociada a CC, basándose no sólo en información hemodinámica, sino también en toda la información clínica del paciente.

8. ARTERIOGRAFÍA PULMONAR EN HIPERTENSIÓN PULMONAR TROMBOEMBÓLICA CRÓNICA

La arteriografía pulmonar tradicional es una herramienta fundamental en el algoritmo diagnóstico de la HPTEC, siendo su eslabón final y estándar de oro para confirmar su presencia^{1 85}. Por otro lado, una de las grandes ventajas de este método es que permite evaluar la factibilidad anatómica tanto para la endarterectomía quirúrgica como para la angioplastia pulmonar con balón^{86,87}.

Es un estudio invasivo de la anatomía vascular pulmonar, que puede realizarse de forma muy segura, con baja morbilidad y mortalidad, en centros experimentados y con personal adecuadamente entrenado.

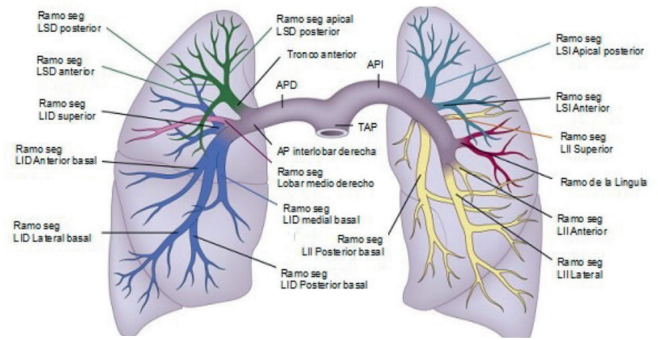


FIGURA 5.

Anatomía arterial pulmonar.

AP: arteria pulmonar, TAP: tronco de arteria pulmonar, APD: arteria pulmonar derecha, API: arteria pulmonar izquierda, LSD: lóbulo superior derecho, LID: lóbulo inferior derecho, LSI: lóbulo superior izquierdo, LII: lóbulo inferior izquierdo.

Luego del CCD, durante la misma intervención, se sugiere realizar la arteriografía pulmonar en aquellos pacientes con HP en que se sospeche origen tromboembólico. Es necesario que este procedimiento se realice luego de las mediciones hemodinámicas, ya que, las inyecciones de contraste pueden generar alteraciones en las mediciones.

Para realizar una evaluación precisa del árbol pulmonar, se requiere conocimiento de la anatomía de la vasculatura pulmonar (Figura 5). La arteria pulmonar principal surge del cono pulmonar del ventrículo derecho, anterior y a la izquierda de la aorta. Toma una dirección posteromedial hasta su bifurcación en las arterias pulmonares derecha e izquierda. La arteria pulmonar derecha sigue un curso anterior al bronquio principal derecho. Da lugar a la rama del lóbulo superior derecho dentro del mediastino. La arteria pulmonar izquierda pasa sobre el bronquio principal izquierdo y desciende posteriormente al bronquio tras dar origen a la rama del lóbulo superior izquierdo. Los vasos después se ramifican estrechamente relacionados con la ramificación bronquial dentro del pulmón.

Para este estudio debe realizarse un acceso venoso, idealmente guiado por ultrasonido, en el cual se coloca un introductor 6 French (Fr). Dicho acceso es habitualmente femoral, sin embargo, en algunos casos puntuales puede utilizarse el acceso yugular o incluso el braquial. Por ejemplo, ante la presencia de filtros de vena cava inferior, se sugiere evitar los accesos femorales. A través del introductor 6 Fr se avanza un catéter *Pig Tail* (catéter más utilizado) guiado por una cuerda "J" 0.035 hacia la arteria pulmonar y se canula selectivamente la arteria pulmonar derecha e izquierda. Una vez alcanzada cada una de las arterias pulmonares debemos realizar tres inyecciones de contraste con bomba inyectora de forma selectiva. Cada una de las inyecciones se realiza en diferentes proyecciones angiográficas, Pósterio-Anterior (PA, 0° Derecha, 0° Craneal), oblicua ipsilateral (45° Derecha para el pulmón derecho, 45° Izquierda para el pulmón izquierdo) y lateral (90° Derecha para el pulmón derecho,

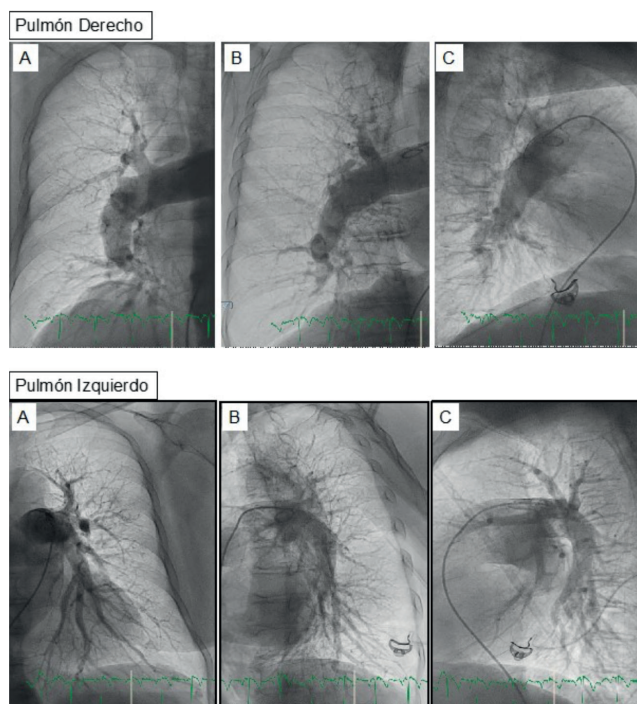


FIGURA 6.
Arteriografía Pulmonar
A: Posero-Anterior, B: Oblicua ipsilateral 45°, C: 90° Ipsilateral

90° Izquierda para el pulmón izquierdo), para la proyección lateral es importante levantar ambos brazos del paciente. Es necesario realizar todas las proyecciones debido a la complejidad de la anatomía pulmonar y su disposición en 3 dimensiones (Figura 5). En las distintas angulaciones se podrá desplegar mejor los diferentes ramos de ambos pulmones (Figura 6). Para configurar la bomba inyectora, se debe cargar con un volumen de contraste suficiente (120 – 180 ml) para realizar las 6 inyecciones. Idealmente se utiliza contraste no iónico de baja osmolaridad y baja viscosidad (320 mgI/ml), incluso en pacientes de baja contextura física el contraste puede diluirse al 70%, agregando un 30% de solución fisiológica. Cada inyección constará de un volumen total de entre 20 y 30 ml infundidos a una velocidad de 20-25 ml/seg teniendo en cuenta un límite de presión entre 600 y 800 pSi. Es importante tener en cuenta la función ventri-

cular derecha y las condiciones de carga del paciente para determinar el volumen total de infusión y su velocidad.

En algunos casos puede utilizarse la angiografía por sustracción digital. Esta tecnología permite disminuir la dosis de contraste y visualizar la perfusión pulmonar, especialmente en la región subpleural en la fase capilar, la cual se considera pobre cuando es menor o igual a 1,5 cm en la pleura lateral en proyección póstero anterior⁸⁸. Este hallazgo es sugestivo de la presencia de enfermedad de pequeños vasos y/o trombosis difusa. Sin embargo, es más difícil la clasificación del tipo de lesión vascular que se encuentra en los grandes vasos.

Es importante al realizar la arteriografía tomar las adquisiciones en apnea con inspiración máxima, y advertir al paciente sobre los posibles efectos adversos que puede sufrir como calor intenso de segundos de duración o tos.

Los hallazgos angiográficos clásicos en pacientes con HAP incluyen arterias centrales normales o dilatadas con afinamiento o estrechamiento de las arterias pequeñas no elásticas más distales. El afinamiento de los vasos pulmonares puede verse también en la enfermedad tromboembólica crónica, pero en este escenario el afinamiento es regional y más proximal.

En el diagnóstico de la HPTEC se describen cinco tipos de lesiones clásicamente asociadas a esta patología. Entre ellas se encuentran las lesiones tipo anillos (retracciones fibróticas de la arteria), lesiones tipo redes o webs por su término en inglés (redes fibrosas dentro del vaso), lesiones suboclusivas (estrechamientos arteriales que solo permiten un mínimo pasaje de contraste), oclusiones totales (interrupción completa del vaso) y lesiones tortuosas (severa tortuosidad del vaso)⁸⁹ (Figura 7). En este sentido, es importante destacar que no todas las lesiones son pasibles de una angioplastia pulmonar. El pronóstico y la tasa de complicaciones depende del tipo de lesión, de forma que la tasa de éxito es mayor y la tasa de complicaciones menor en lesiones anulares y lesiones tipo red o webs. Las oclusiones totales tienen menor tasa de éxito, y las lesiones tortuosas la mayor tasa de complicaciones⁸⁹.

El objetivo de la angioplastia es romper y desplazar las membranas y tabiques intravasculares para así mejorar el paso de sangre y la perfusión distal. Lo que se observa inmediatamente después del inflado con balón a nivel de

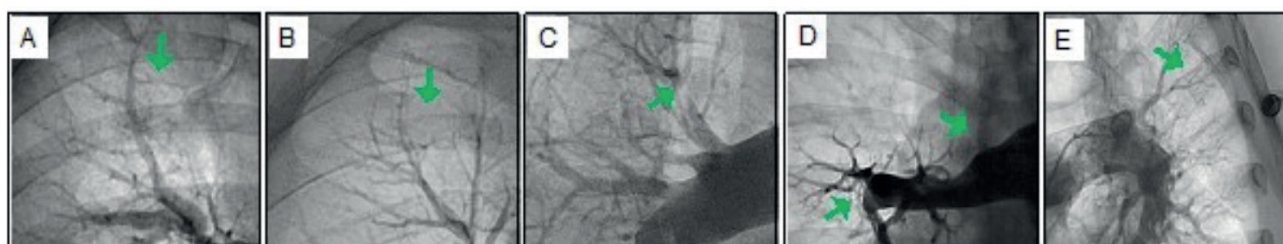


FIGURA 7.
Clasificación de lesiones típicas de tromboembolismo pulmonar crónico.
A: anillo, B: red/web, C: Suboclusión, D: tortuosidad severa

las membranas o estenosis es una mejoría en el grado de perfusión del vaso tratado, un aumento del contraste de los segmentos pulmonares distales a las lesiones tratadas y una mejoría del retorno venoso hacia la aurícula izquierda. Estos datos dicen que la angioplastia ha sido eficaz^{89,90}.

La arteriografía pulmonar selectiva permite visualizar con mejor detalle el tipo y la localización de las lesiones, la misma se realiza con inyecciones manuales de 4-8ml de contraste a través de catéteres terapéuticos, habitualmente durante la angioplastia pulmonar con balón⁸⁹. Por otro lado, también puede utilizarse la angiografía vascular cuantitativa (AVQ) que utiliza el diámetro del catéter como referencia y permite el cálculo de los diámetros del vaso, el diámetro luminal mínimo, el porcentaje de estenosis y la longitud de la obstrucción.

Durante la evaluación invasiva de estas lesiones pueden utilizarse otros métodos como la tomografía de coherencia óptica (OCT), la ecografía intravascular (IVUS) o la medición directa de gradientes de presión translesional (FFR), sin embargo, ningunas de estas tecnologías se encuentran fuertemente recomendadas, ni se utilizan masivamente.

Es de suma importancia discutir todos los hallazgos de la angiografía pulmonar junto a un grupo interdisciplinario de profesionales con experiencia en el diagnóstico y tratamiento de pacientes con hipertensión pulmonar tromboembólica crónica.

BIBLIOGRAFIA

- Galiè N, Humbert M, Vachiery J-L, et al. 2015 ESC/ERS Guidelines for the diagnosis and treatment of pulmonary hypertension. *Eur Heart J* **2016**; 37: 67 - 119.
- Simonneau G, Montani D, Celermajer DS, et al. Haemodynamic definitions and updated clinical classification of pulmonary hypertension. *Eur Resp J* **2019**; 53: 1801913.
- Geneva 15-17 October 1973. Primary Pulmonary Hypertension. Report on a WHO meeting. . Disponible en <http://www.wspassociation.org/> Acceso 9 de Agosto de 2022.
- Kovacs G, Berghold A, Scheidl S, et al. Pulmonary arterial pressure during rest and exercise in healthy subjects: a systematic review. *Eur Resp J* **2009**; 34: 888 - 894.
- Barst RJ, McGoon M, Torbicki A, et al. Diagnosis and differential assessment of pulmonary arterial hypertension. *J Am Coll Cardiol* **2004**; 43: S40 - S47.
- Naeije R, Vanderpool R, Dhakal BP, et al. Exercise-induced Pulmonary Hypertension. *Am J Respiratory Crit Care Med* **2013**; 187: 576 - 583.
- Mazzei JA, Cánave JO, Bosio MF, et al. Guías Argentinas de Consenso en Diagnóstico y Tratamiento de la Hipertensión Pulmonar. *Rev Arg Cardiol* **2017**; 85 (Supl. 3): 2 - 56.
- Hoepfer MM, Lee SH, Voswinkel R, et al. Complications of Right Heart Catheterization Procedures in Patients with Pulmonary Hypertension in Experienced Centers. *J Am Coll Cardiol* **2006**; 48: 2546 - 2552.
- D'Alto M, Dimopoulos K, Coghlan JG, et al. Right Heart Catheterization for the Diagnosis of Pulmonary Hypertension. *Heart Failure Clinics* **2018**; 14: 467 - 477.
- Vachiery J-L, Tedford RJ, Rosenkranz S, et al. Pulmonary hypertension due to left heart disease. *Eur Resp J* **2019**; 53: 1801897.
- Kovacs G, Avian A, Pienn M, et al. Reading pulmonary vascular pressure tracings. How to handle the problems of zero leveling and respiratory swings. *Am J Resp Crit Care Med* **2014**; 190: 252 - 257.
- Rosenkranz S, Gibbs JSR, Wachter R, et al. Left ventricular heart failure and pulmonary hypertension. *Eur Heart J* **2016**; 37: 942 - 954.
- Hoepfer MM, Maier R, Tongers J, et al. Determination of Cardiac Output by the Fick Method, Thermodilution, and Acetylene Rebreathing in Pulmonary Hypertension. *Am J Resp Crit Care Med* **1999**; 160: 535 - 541.
- Ryan JJ, Rich JD, Thiruvoipati T, et al. Current practice for determining pulmonary capillary wedge pressure predisposes to serious errors in the classification of patients with pulmonary hypertension. *Am Heart J* **2012**; 163: 589 - 594.
- Deaño RC, Glassner-Kolmin C, Rubenfire M, et al. Referral of Patients With Pulmonary Hypertension Diagnoses to Tertiary Pulmonary Hypertension Centers. *JAMA Internal Medicine* **2013**; 173: 887.
- Montani D, Savale L, Natali D, et al. Long-term response to calcium-channel blockers in non-idiopathic pulmonary arterial hypertension. *Eur Heart J* **2010**; 31: 1898 - 1907.
- Galiè N, Channick RN, Frantz RP, et al. Risk stratification and medical therapy of pulmonary arterial hypertension. *Eur Resp J* **2019**; 53: 1801889.
- Mayeux JD, Pan IZ, Dechand J, et al. Management of Pulmonary Arterial Hypertension. *Curr Cardiovasc Risk Rep* **2021**; 15: 2.
- Kanwar MK, Gomberg-Maitland M, Hoepfer M, et al. Risk stratification in pulmonary arterial hypertension using Bayesian analysis. *Eur Resp J* **2020**; 56: 2000008.
- Cendón AA. El estudio hemodinámico: indicaciones del cateterismo derecho e izquierdo en el diagnóstico y seguimiento de la hipertensión pulmonar. *Archivos de Bronconeumología* **2011**; 47: 12 - 14.
- Amsallem M, Bagherzadeh SP, Boulate D, et al. Hemodynamic trajectories and outcomes in patients with pulmonary arterial hypertension. *Pulmonary Circulation* **2020**; 10: 1 - 12.
- Weatherald J, Boucly A, Chemla D, et al. Prognostic Value of Follow-Up Hemodynamic Variables after Initial Management in Pulmonary Arterial Hypertension. *Circulation* **2018**; 137: 693 - 704.
- Boucly A, Weatherald J, Savale L, et al. Risk assessment, prognosis and guideline implementation in pulmonary arterial hypertension. *Eur Resp J* **2017**; 50: 1700889.
- Kooranifar S, Naghshin R, Sezavar SH, et al. Diagnostic value of chest spiral CT scan and Doppler echocardiography compared to right heart catheterization to predict pulmonary arterial hypertension in patients with scleroderma. *Acta Biomed* **2021**; 92: e2021074.
- Benza RL, Miller DP, Gomberg-Maitland M, et al. Predicting Survival in Pulmonary Arterial Hypertension. *Circulation* **2010**; 122: 164 - 172.
- Rosenkranz S, Preston IR. Right heart catheterisation: best practice and pitfalls in pulmonary hypertension. *Eur Resp Rev* **2015**; 24: 642 - 652.
- Krishnan A, Markham R, Savage M, et al. Right Heart Catheterisation: How to do It. *Heart Lung Circul* **2019**; 28: e71 - e78.
- Lauga LA, Lauga A, D'ortencio A, et al. Catéter de Swan-Ganz-Parte I Monitoreo de las presiones de la arteria pulmonar Catéter de Swan-Ganz Parte I Guia de Monitoreo Hemodinámico. *Insuf Cardiac* **2007**; 2: 5 - 11.
- Lauga A, D'Ortencio A. Monitoreo de las presiones de la arteria pulmonar. Catéter de Swan-Ganz. Parte II. *Insuf Card* **2007**; 2: 48 - 54.

30. Lauga A, Perrone SV. Monitoreo de las presiones de la arteria pulmonar Catéter de Swan-Ganz Parte III. *Insuf Card* **2007**; 2: 99 -104.
31. Lauga A, Perel C, Perrone SV. Monitoreo de las presiones de la arteria pulmonar: catéter de Swan-Ganz. Parte IV. *Insuf Card* **2007**; 2: 143 - 148.
32. Montrieff T, Auerbach J, Cabrera J, et al. Use of Point-of-Care Ultrasound to Confirm Central Venous Catheter Placement and Evaluate for Post-procedural Complications. *J Emerg Med* **2021**; 60: 637 - 640.
33. Saugel B, Scheeren TWL, Teboul JL. Ultrasound-guided central venous catheter placement: a structured review and recommendations for clinical practice. *Crit Care* **2017**; 21: 225.
34. Chen Y, Shlofmitz E, Khalid N, et al. Right Heart Catheterization-Related Complications. *Cardiol Rev* **2020**; 28: 36 - 41.
35. Kovacs G, Avian A, Olschewski A, et al. Zero reference level for right heart catheterisation. *Eur Resp J* **2013**; 42: 1586 - 1594.
36. Winsor T, Burch GE. Phlebostatic Axis and Phlebostatic Level, Reference Levels for Venous Pressure Measurements in Man. *Experimental Biology and Medicine* **1945**; 58: 165 - 169.
37. Kelly CR, Rabbani LE. Pulmonary-Artery Catheterization. *New Engl J Med* **2013**; 369: e35.
38. Hoepfer MM, Bogaard HJ, Condliffe R, et al. Definitions and Diagnosis of Pulmonary Hypertension. *J Am Coll Cardiol* **2013**; 62: D42 - D50.
39. Duarte M, Dvorkin MA, Lentini N. Función sistólica y diastólica. Gasto cardíaco. In: Cardinali DP, Dvorkin MA, Iermoli R, eds. *Best & Taylor. Bases Fisiológicas de La Práctica Médica*. 14th ed. Editorial Médica Panamericana; **2010**:265-284.
40. Lankhaar J-W, Westerhof N, Faes TJC, et al. Pulmonary vascular resistance and compliance stay inversely related during treatment of pulmonary hypertension. *Eur Heart J* **2008**; 29: 1688 - 1695.
41. Mahapatra S, Nishimura RA, Sorajja P, et al. Relationship of Pulmonary Arterial Capacitance and Mortality in Idiopathic Pulmonary Arterial Hypertension. *J Am Coll Cardiol* **2006**; 47: 799 - 803.
42. Lim Y, Low T, Chan SP, et al. Does pulmonary artery pulsatility index predict mortality in pulmonary arterial hypertension? *ESC Heart Failure* **2021**; 8: 3835 - 3844.
43. Palazzini M, Dardi F, Manes A, et al. Pulmonary hypertension due to left heart disease: analysis of survival according to the haemodynamic classification of the 2015 ESC/ERS guidelines and insights for future changes. *Eur J Heart Fail* **2018**; 20: 248 - 255.
44. Barańska-Pawelczak K, Wojciechowska C, Opara M, et al. Nitric Oxide Stroke Volume Index as a New Hemodynamic Prognostic Parameter for Patients with Pulmonary Arterial Hypertension. *J Clin Med* **2020**; 9: 2939.
45. Ghio S, Schirinzi S, Pica S. Pulmonary arterial compliance: How and why should we measure it? *Glob Cardiol Scie Pract* **2015**; 2015: 58.
46. Mayfield JJ, Papolos A, Vasti E, et al. Pulmonary arterial capacitance predicts outcomes in patients with pulmonary hypertension independent of race/ethnicity, sex, and etiology. *Resp Med* **2020**; 163: 105891.
47. Benza RL, Gomberg-Maitland M, Elliott CG, et al. Predicting Survival in Patients with Pulmonary Arterial Hypertension. *Chest* **2019**; 156: 323 - 337.
48. Rich S, Brundage BH. High-dose calcium channel-blocking therapy for primary pulmonary hypertension: evidence for long-term reduction in pulmonary arterial pressure and regression of right ventricular hypertrophy. *Circulation* **1987**; 76: 135 -141.
49. Rich S, Kaufmann E, Levy PS. The Effect of High Doses of Calcium-Channel Blockers on Survival in Primary Pulmonary Hypertension. *New Engl J Med* **1992**; 327: 76 - 81.
50. Sitbon O, Humbert M, Jaïs X, et al. Long-Term Response to Calcium Channel Blockers in Idiopathic Pulmonary Arterial Hypertension. *Circulation* **2005**; 111: 3105 - 3111.
51. Langleben D, Orfanos S. Vasodilator responsiveness in idiopathic pulmonary arterial hypertension: identifying a distinct phenotype with distinct physiology and distinct prognosis. *Pulm Circul* **2017**; 7: 588 - 597.
52. Hemnes AR, Trammell AW, Archer SL, et al. Peripheral Blood Signature of Vasodilator-Responsive Pulmonary Arterial Hypertension. *Circulation* **2015**; 131: 401 - 409.
53. Hemnes AR, Zhao M, West J, et al. Critical Genomic Networks and Vasoreactive Variants in Idiopathic Pulmonary Arterial Hypertension. *Am J Resp Crit Care Med* **2016**; 194: 464 - 475.
54. Medarov BI, Judson MA. The role of calcium channel blockers for the treatment of pulmonary arterial hypertension: How much do we actually know and how could they be positioned today? *Resp Med* **2015**; 109: 557 - 564.
55. Kovacs G, Berghold A, Scheidl S, et al. Pulmonary arterial pressure during rest and exercise in healthy subjects: a systematic review. *Eur Resp J* **2009**; 34: 888 - 894.
56. Esfandiari S, Wolsk E, Granton D, et al. Pulmonary Arterial Wedge Pressure at Rest and During Exercise in Healthy Adults: A Systematic Review and Meta-analysis. *J Cardiac Fail* **2019**; 25: 114 - 122.
57. Robbins IM, Hemnes AR, Pugh ME, et al. High Prevalence of Occult Pulmonary Venous Hypertension Revealed by Fluid Challenge in Pulmonary Hypertension. *Circulation: Heart Fail* **2014**; 7: 116 - 122.
58. Fujimoto N, Borlaug BA, Lewis GD, et al. Hemodynamic Responses to Rapid Saline Loading. *Circulation* **2013**; 127: 55 - 62.
59. Andersen MJ, Ersbøll M, Bro-Jeppesen J, et al. Exercise Hemodynamics in Patients With and Without Diastolic Dysfunction and Preserved Ejection Fraction after Myocardial Infarction. *Circ Heart Fail* **2012**; 5: 444 - 451.
60. Andersen MJ, Olson TP, Melenovsky V, et al. Differential Hemodynamic Effects of Exercise and Volume Expansion in People with and without Heart Failure. *Circ Heart Fail* **2015**; 8: 41 - 48.
61. Borlaug BA. Invasive Assessment of Pulmonary Hypertension. *Circ Heart Fail* **2014**; 7: 2 - 4.
62. Baumgartner H, de Backer J, Babu-Narayan S v, et al. 2020 ESC Guidelines for the management of adult congenital heart disease. *Eur Heart J* **2021**; 42: 563 - 645.
63. Simonneau G, Galie N, Rubin LJ, et al. Clinical classification of pulmonary hypertension. *J Am Coll Cardiol* **2004**; 43: S5 - S12.
64. Duffels MGJ, Engelfriet PM, Berger RME, et al. Pulmonary arterial hypertension in congenital heart disease: An epidemiologic perspective from a Dutch registry. *Int J Cardiol* **2007**; 120: 198 - 204.
65. Vogel M, Berger F, Kramer A, et al. Incidence of secondary pulmonary hypertension in adults with atrial septal or sinus venosus defects. *Heart* **1999**; 82: 30 - 33.
66. Opatowsky AR. Clinical Evaluation and Management of Pulmonary Hypertension in the Adult with Congenital Heart Disease. *Circulation* **2015**; 131: 200 - 210.
67. Gatzoulis MA, Beghetti M, Landzberg MJ, et al. Pulmonary arterial hypertension associated with congenital heart disease: Recent advances and future directions. *Int J Cardiol* **2014**; 177: 340 - 347.
68. Alkhourair A, Tsang MYC, Cairns JA, et al. Comparison of thermodilution and indirect Fick cardiac outputs in pulmonary hypertension. *Int J Cardiol* **2018**; 258: 228 - 231.

69. Lopes AA, O'Leary PW. Measurement, interpretation and use of haemodynamic parameters in pulmonary hypertension associated with congenital cardiac disease. *Cardiol Young* **2009**; 19: 431 - 435.
70. Lopes AA, O'Leary PW. Measurement, interpretation and use of hemodynamic parameters. *Cardiol Young* **2009**; 19: 8 - 12.
71. Tamimi O, Mohammed MHA. Pulmonary Vascular Resistance Measurement Remains Keystone in Congenital Heart Disease Management. *Front Cardiovasc Med* **2021**; 8: 607104.
72. Berger R. Possibilities and impossibilities in the evaluation of pulmonary vascular disease in congenital heart defects. *Eur Heart J* **2000**; 21: 17 - 27.
73. Wood P. The Eisenmenger Syndrome: I. *BMJ* **1958**; 2: 701 - 709.
74. Wood P. The Eisenmenger Syndrome: II. *BMJ* **1958**; 2: 755 - 762.
75. Moller JH, Patton C, Varco RL, et al. Late results (30 to 35 years) after operative closure of isolated ventricular septal defect from 1954 to 1960. *Am J Cardiol* **1991**; 68: 1491 -1497.
76. Viswanathan S, Kumar RK. Assessment of operability of congenital cardiac shunts with increased pulmonary vascular resistance. *Catheter Cardiovasc Interv* **2008**; 71: 665 -670.
77. Lopes AA, Barst RJ, Haworth SG, et al. Repair of Congenital Heart Disease with Associated Pulmonary Hypertension in Children: What are the Minimal Investigative Procedures? Consensus Statement from the Congenital Heart Disease and Pediatric Task Forces, Pulmonary Vascular Research Institute (PVRI). *Pulm Circul* **2014**; 4: 330 -341.
78. Dimopoulos K, Wort SJ, Gatzoulis MA. Pulmonary hypertension related to congenital heart disease: a call for action. *Eur Heart J* **2014**; 35: 691 - 700.
79. Brida M, Gatzoulis MA. Pulmonary arterial hypertension in adult congenital heart disease. *Heart* **2018**; 104: 1568 - 1574.
80. Balzer DT, Kort HW, Day RW, et al. Inhaled Nitric Oxide as a Preoperative Test (INOP Test I): the INOP Test Study Group. *Circulation* **2002**; 106: I76 - 81.
81. Beghetti M, Galiè N, Bonnet D. Can "Inoperable" Congenital Heart Defects Become Operable in Patients with Pulmonary Arterial Hypertension? Dream or Reality? *Congenit Heart Dis* **2012**; 7: 3 - 11.
82. Sánchez-Recalde Á, Oliver JM, Galeote G, et al. Atrial Septal Defect with Severe Pulmonary Hypertension in Elderly Patients: Usefulness of Transient Balloon Occlusion. *Rev Esp Cardio (English Edition)* **2010**; 63: 860 - 864.
83. Galie N, Manes A, Palazzini M, et al. Management of Pulmonary Arterial Hypertension Associated with Congenital Systemic-to-Pulmonary Shunts and Eisenmengers Syndrome. *Drugs* **2008**; 68: 1049 - 1066.
84. Manes A, Palazzini M, Leci E, et al. Current era survival of patients with pulmonary arterial hypertension associated with congenital heart disease: a comparison between clinical subgroups. *Eur Heart J* **2014**; 35: 716 - 724.
85. Wilkens H, Konstantinides S, Lang IM, et al. Chronic thromboembolic pulmonary hypertension (CTEPH): Updated Recommendations from the Cologne Consensus Conference 2018. *Int J Cardiol* **2018**; 272: 69 - 78.
86. Kim NH, Delcroix M, Jais X, et al. Chronic thromboembolic pulmonary hypertension. *Eur Resp J* **2019**; 53: 1801915.
87. Feinstein JA, Goldhaber SZ, Lock JE, et al. Balloon Pulmonary Angioplasty for Treatment of Chronic Thromboembolic Pulmonary Hypertension. *Circulation* **2001**; 103: 10 - 13.
88. Remy-Jardin M, Ryerson CJ, Schiebler ML, et al. Imaging of pulmonary hypertension in adults: a position paper from the Fleischner Society. *Eur Resp J* **2021**; 57: 2004455.
89. Kawakami T, Ogawa A, Miyaji K, et al. Novel Angiographic Classification of Each Vascular Lesion in Chronic Thromboembolic Pulmonary Hypertension Based on Selective Angiogram and Results of Balloon Pulmonary Angioplasty. *Circ Cardiovasc Interv* **2016**; 9: e003318.
90. Shimokawahara H, Ogawa A, Matsubara H. Balloon pulmonary angioplasty for chronic thromboembolic pulmonary hypertension: advances in patient and lesion selection. *Curr Opin Pulm Med* **2021**; 27: 303 - 310.