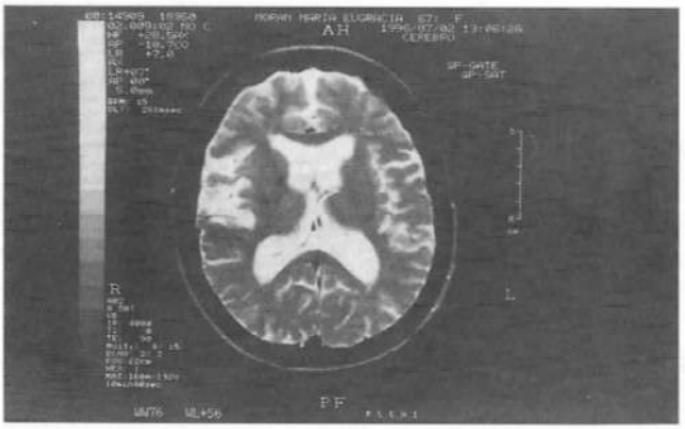

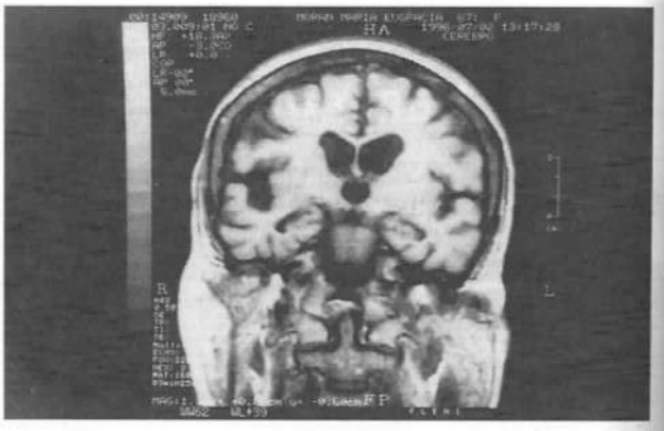

ATROFIA PARIETAL FOCAL

Sexo femenino, 68 años, síndrome aquineto-rigido de 4 años de evolución, L-dopa resistente, marcadamente asimétrico a predominio izquierdo con apraxia ideomotora de MSIzq y postura distónica de esa mano junto a mioclonias reflejas estímulo-dependientes y síndrome de mano ajena. Marcha imposible por apraxia de M. Inferior izquierdo y pérdida de reflejos posturales. Oftalmoplejía externa a predominio vertical superior. Algunos rasgos de tipo seudobulbar (incontinencia emocional con llanto explosivo). Leve declinación intelectual MMSE.

Diagnóstico: Este paciente presenta un síndrome aquineto-rígido l-dopa resistente con marcada asimetría a expensas de distonía, mioclonus y apraxia ideomotriz de hemicuerpo izquierdo acompañada de síndrome de mano ajena.

La RMI muestra significativa atrofia asimétrica a predominio frontal posterior y parietal anterior.

Este caso representaría una de las entidades englobadas dentro del diagnóstico de las *ATROFIAS CORTICALES ASIMETRICAS PROGRESIVAS.* Fue descripta en 1968 por Rebeiz, Kolodny y Richardson con el nombre de *Degeneración corticodentato nigral con acromasia neuronal* por presentar en las áreas de mayor compromiso células abalonadas con escasa tinción similares a las células de Pick.

1. Rebeiz JJ, Kolodny EH, Richardson EP jr. Corticodental degeneration with neuronal achromasia. Arch Neurol 1968; 18: 20-3.

2. Lang AE, Maraganore D, Marsden CD, Tanner C. Movement Disorder Society Symposium on cortical-basal ganglionic degeneration and its relationship to other asymmetrical cortical degeneration syndromes. Mov Disord 1996; 11:346-57.

3. Rinne JO, Lee MS, Thompson PD, Marsden CD. Corticobasal degeneration. A clinical study of 36 cases. Brain 1994; 117: 1183-1196.